

Komedonal Akne'de 'Light' Koterizasyon

LIGHT CAUTERIZATION OF COMEDONAL ACNE

Dr. Emel GÜNGÖR,^a Dr. Ayşe Anıl KARABULUT,^a Dr. Meral EKŞİOĞLU^a

^aDermatoloji Kliniği, S.B. Ankara Eğitim ve Araştırma Hastanesi, ANKARA

Özet

Amaç: Aknenin dört majör etyolojik faktöründen biri olan duktal hiperkornifikasyon veya komedogenezis aknenin erken bir bulgusudur ve inflamatuvar lezyonların gelişimine öncülük eder. Bu çalışmada, komedonlar 'light' koterizasyonla tedavi edilerek yöntemin etkinliği araştırıldı.

Gereç ve Yöntemler: Yaşları 16-38 arasında değişen, akne tedavisi kullanmayan 3 erkek, 12 kadın hasta çalışmaya alındı. Hastaların açık ve kapalı komedonlarına topikal lignokain-prilokain krem (EMLA krem®) ile 1-2 saat arasında oklüzyon uygulandı. Kuru bir gazlı bez ile kremin temizlenmesinin ardından radyocerrahi aleti (Ellmann®) ile düşük derecelerde (1-2), kısa süreli (1 sn) koterizasyon yapıldı. Koterizasyon sonrası topikal antibiyotikli krem kullanılması önerildi. Gerekirse uygulama iki hafta sonra tekrarlandı.

Bulgular: Onbeş hasta toplam 34 seans (hasta başına ortalama 2.27 seans) tedavi aldı. Hasta başına 20-140 (ortalama 56.27) arasında lezyon tedavi edildi. Toplam 844 lezyon tedavi edildi. Koterizasyon süresi 10-25 dakika arasındaydı. Lezyonların %95'te gerileme oldu. Tedavi edilen bölgelerde oluşan krutlanma 6-9 gün içinde geriledi. Enfeksiyon, pigmentasyon değişikliği veya skar gelişimi gözlenmedi.

Sonuç: Komedonların tedavisinde uygulanan 'light' koterizasyon kolay uygulanabilen, hızlı ve etkin bir tedavi olup, diğer akne tedavilerinin etkinliğini artırmaktadır.

Anahtar Kelimeler: Komedon, akne, 'light' koterizasyon

Türkiye Klinikleri J Dermatol 2005, 15:1-5

Abstract

Objective: Ductal hypercornification or comedogenesis is an early feature of acne which is one of the four major etiological factors and it precedes inflamatuvar lesions. In this study, the effectiveness of light cautery in the treatment of comedones is investigated.

Material and Methods: Fifteen patients (12 female, three male) aged 16-38 years with comedones were treated. Topical lignocaine-prilocaine cream (EMLA® cream) was applied to the area affected by the white- and blackheads and firmly occluded for 1-2 hours. The cream was then removed by a dry swab. Cautery (Ellmann® radiosurgery unit) was used with a light touch (1-2) and for a short time (1 sec). Patients used an antibacterial cream topically following the treatment. The procedure was repeated at 2-week intervals if necessary.

Results: Fifteen patients received a total of 34 treatments (mean 2.27 per patient). The total number of lesions treated per patient varied from 20 to 140 (mean 56.27). 844 lesions were treated totally. The time taken for the cauterization treatment was 10-25 minutes. Pain scores varied between 1 to 4. The 95% of lesions were cleared. The crusts of the treated area were healed in 6-9 days. There were no infection, pigmentation or scarring after the procedure.

Conclusion: We consider light cautery in the treatment of comedones to be a simple, quick and successful method and it can increase the effectiveness of other acne treatments.

Key Words: Comedone, acne, light cautery

Akne pilosebace ünitenin kronik inflamatuvar bir hastalığı olup, etyopatogenezinde başlıca dört faktör rol oynar. Bunlar; duktal hiperkornifikasyon, sebum üretiminde artış,

P.acnes kolonizasyonu ve inflamasyon oluşumudur.¹⁻³ Aknenin elementer lezyonlarından sorumlu olan komedogenezis, korneositlerin pilosebace kanalda birikmesi sonucu gelişir. Bu da duktal keratinositlerin hiperproliferasyonuna, duktal korneositlerin yapışıklığındaki artış nedeniyle ayrılammalarına ya da her ikisine birden bağlı olabilir. Serbest yağ asitlerinde ve skualen ile skualen oksitte artma, sebace linoleik asitte azalma gibi sebace lipidlerdeki anormallikler de hiperkornifikasyonun gelişimini tetikler. Ayrıca duktal hiperkornifikasyonun kontrolünde androjenlerin

Geliş Tarihi/Received: 10.03.2004 Kabul Tarihi/Accepted: 27.12.2004

31 Ağustos-4 Eylül 2003 tarihinde XVI. Prof. Dr. A. Lütfü Tat Simpozyumu'nda poster olarak sunulmuştur.

Yazışma Adresi/Correspondence: Dr. Emel GÜNGÖR
S.B. Ankara Eğitim ve Araştırma Hastanesi
Dermatoloji Kliniği, ANKARA
emelgungor@yahoo.com

Copyright © 2005 by Türkiye Klinikleri

Tablo 1. Hasta özellikleri.

Hasta	Cins	Yaş	Tdv. seans sayısı	Tdv. olan lezyon sayısı	EMLA uygulama süresi					Ağrı skoru				
					(1.)	(2.)	(3.)	(4.)	(5.)	(1.)	(2.)	(3.)	(4.)	(5.)
GÜ	K	21	3	62	(60)	(60)				(3)	(2)			
SB	K	33	1	20	(75)					(2)				
ZE	K	31	2	35	(90)	(60)				(1)	(2)			
GGT	K	32	1	25	(120)					(1)				
RK	K	36	3	60	(90)	(60)	(90)			(2)	(2)	(1)		
İK	E	24	5	140	(90)	(120)	(105)	(95)	(60)	(3)	(2)	(2)	(2)	(2)
TÇ	K	17	2	54	(60)	(120)				(4)	(2)			
MG	K	23	3	84	(75)	(75)	(60)			(2)	(1)	(2)		
EG	K	38	1	25	(60)					(1)				
ÖA	E	17	2	60	(75)	(75)				(2)	(1)			
GS	K	17	3	72	(90)	(90)	(90)			(3)	(2)	(2)		
AP	K	18	2	55	(120)	(105)				(2)	(2)			
FGT	K	19	3	74	(120)	(100)	(120)			(2)	(3)	(1)		
MÖ	E	16	3	78	(105)	(120)	(105)			(3)	(2)	(2)		

özellikle 5 alfa dihidrotestosteronun da rolü vardır.^{3,4}

Komedonlar aknenin inflamatuvar lezyonlarının gelişiminde öncü lezyonlardır ve akne lezyonlarındaki suboptimal iyileşme genellikle komedonların yetersiz tedavisi sonucudur. Akne tedavisinde kullanılan topikal ve oral ajanlar ancak 1 mm'den küçük komedonlarda etkili olmaktadır. Makrokomedonlar (1 mm'den büyük komedonlar) özellikle izotretinoin tedavisi sırasında akne lezyonlarında şiddetli alevlenmelere yol açar.^{4,5} Komedonların mekanik olarak temizlenmesi, cerrahi olarak çıkarılması veya kozmetik olarak kamufle edilmesi zaman alıcı, skar bırakma riski olan ve akne alevlenmelere yol açabilen yöntemlerdir. Bu çalışmada, komedonlar 'light' koterizasyonla tedavi edilerek yöntemin etkinliği araştırıldı.

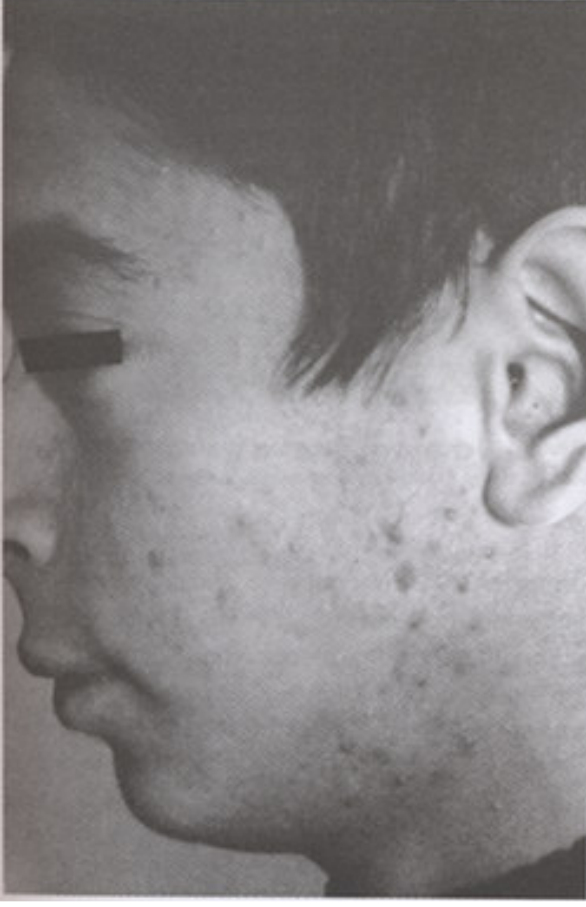
Gereç ve Yöntemler

Yaşları 16-38 arasında değişen, akne tedavisi kullanmayan, makrokomedonları olan 3 erkek, 12 kadın hasta çalışmaya alındı. Hastalarla ilgili detaylı bilgiler Tablo 1'de gösterilmiştir. Hastaların açık ve kapalı komedonlarının lokalize olduğu yüz bölgelerine topikal lignokain- prilokain krem (EMLA krem®) ile 1-2 saat arasında oklüzyon uygulandı. Kuru bir gaz ile kremin temizlenmesinin ardından radyocerrahi aleti (Ellmann®) ile

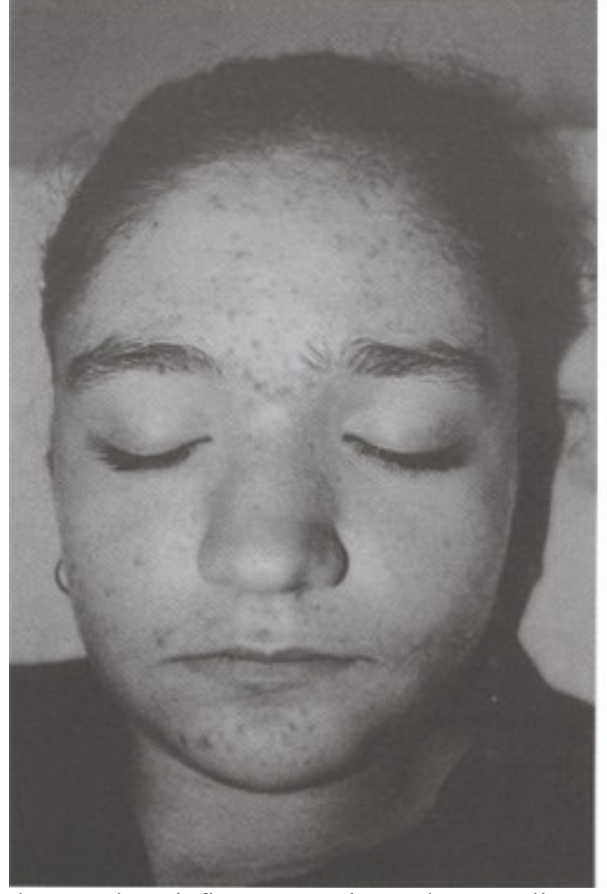
düşük derecelerde (1-2), kısa süreli (ort. 1sn.) komedonların merkezine koterizasyon uygulandı. Topikal anestetik krem uygulaması dışındaki bir alanda bulunan komedona da tek bir uygulama yapıldı ve hastalardan hissettikleri ağrıyı bununla kıyaslayarak visual analog skalasında 0-10 arasında skorlamaları istendi. Hastalara koterizasyon sonrası 24 saat boyunca uygulama bölgesine su değdirmemeleri gerektiği bildirildi ve topikal mupirosin krem reçete edildi. Gerekirse uygulama iki hafta sonra tekrarlandı.

Bulgular

Hastalar 1-5 seans tedavi aldılar. On beş hasta toplam 34 seans (hasta başına ort. 2.27 seans) tedavi aldı. Hasta başına 20-140 (ort. 56) lezyon tedavi edildi. Toplam 844 lezyon tedavi edildi. Koterizasyon süresi 10-25 dakika arasındaydı. Birkaç dakika içinde lezyon çevresinde hafif eritemli ve ödemli bir halo gelişti. Hastalar uygulamayı kolaylıkla tolere ettiler. Ağrı skorlaması 1-4 arasında değişmekteydi ve topikal anestetik kremin uygulama süresi uzadıkça hissedilen ağrı azalmaktaydı. Tedavi edilen bölgelerde oluşan krutlanma 6-9 gün içinde geriledi. Lezyonların %95'inde gerileme oldu. Enfeksiyon, pigmentasyon değişikliği veya skar gelişimi gözlenmedi. Hastalarımızdan ikisinin uygulama öncesi ve sonrası fotoğrafları Resim 1-4'te gösterilmektedir.



Resim 1. Olgularımızın tedavi öncesi görünümü.



Resim 2. Olgularımızın tedavi öncesi görünümü.

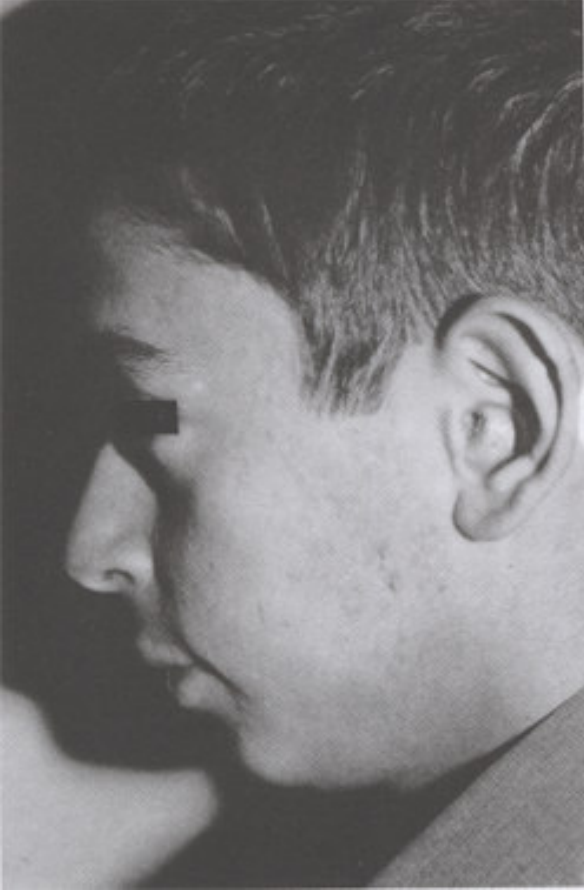Tartışma

Akne inflamatuvar ve non-inflamatuvar lezyonlardan oluşur. Açık ve kapalı komedonlar non-inflamatuvar lezyonlar olup, inflamatuvar lezyonların gelişiminde öncüdür. Akne tedavisinde kullanılan topikal ve oral ajanlardaki sürekli gelişmeye rağmen, komedonların tedavisi halen hasta ve hekim için problem olmaktadır.^{1-4,6}

Komedolizide bilinen en etkili tedavi seçeneği retinoidler olmasına karşın, yapılan çalışmalarda iki aylık tedavi sonucunda komedonlarda topikal retinoidle %30, oral izotretinoinle %52 supresyon olduğu ve bu tedavi dört aya tamamlandığında başarının sırasıyla %60 ve %98'e yükselebildiği bildirilmiştir.^{1,4,7} Geç klinik yanıt alınması, tedaviye rağmen komedonların sebat etmeleri, kutanöz irritasyon ve özellikle izotretinoin tedavisi sırasın-

kozmetik sorunlar oluşturmakta, kişinin psikolojik durumunu ve sosyal ilişkilerini bozabilmekte, ayrıca hastanın hekime ve tedavi ajanlarına olan güvenini sarsmaktadır.^{4,6-8}

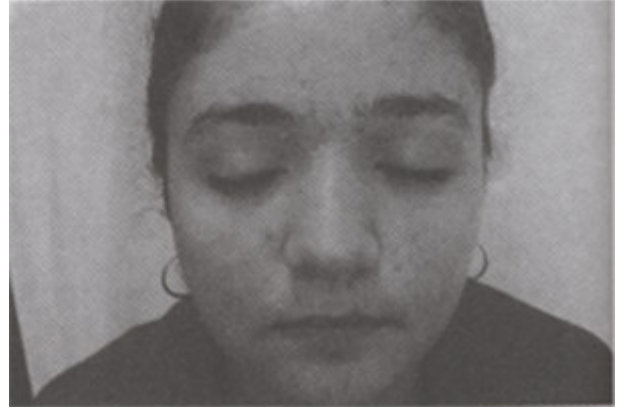
Cunliffe ve ark. komedonları mikrokomedon, sıradan veya tipik (ordinary) komedon, gömülü (submarine) komedon, makrokomedon, ilaçla indüklenen komedon, nevoid komedon ve konglobat komedon olarak alt başlıklara ayırmış ve tedavi başarısı için her tipe uygun farklı tedavi yönteminin seçilmesi gerektiğini vurgulamışlardır. Sıradan (tipik) komedonlar, deri gerginleştirildiğinde görünebilir hale gelen gizli komedonlar ile ancak histopatolojik olarak gösterilebilen mikrokomedonlar ve ilaçlarla indüklenen komedonların bir kısmında ilk tedavi seçeneği topikal retinoidler olup, alternatifi oral izotretinoinidir. Genellikle



Resim 3. Olgularımızın tedavi sonrası görünümü.

alında lokalize olan kapalı komedon topluluklarının oluşturduğu zımpara kağıdı benzeri komedonlarda ise en iyi tedavi seçeneği oral izotretinoin'dir. Ancak ilaçla indüklenmiş komedonların bir kısmı, 1 mm'den büyük komedonlar (makrokomedonlar), nevoid, gömülü ve konglobat komedonlar topikal ve oral retinoid tedavisine iyi yanıt vermeyen alt tiplerdir ve bunların tedavisinde alternatif çözümler araştırılmıştır.^{4,9,10}

İlk kez 1991'de Pepall ve ark. topikal anestezi altında kapalı komedonlara 'light' koterizasyon uygulamış ve başarılı bir yöntem olarak bildirmişlerdir.¹¹ Konvansiyonel akne tedavilerine yanıt almamayan klorakne olgularında da topikal anestezi sonrası 'light' koterizasyon uygulanmış ve yazarlar kısa sürede dramatik cevap aldıklarını bil-



Resim 4. Olgularımızın tedavi sonrası görünümü.

dirmişlerdir.¹⁰ Bottomley ve arkadaşlarının kapalı komedonların tedavisinde topikal tretinoin, fulgurasyon ve elektrokoterizasyonu kendi aralarında karşılaştırdıkları başka bir çalışmada fulgurasyon topikal tretinoin'den, elektrokoterizasyon fulgurasyondan başarılı bulunmuştur.¹² Thomson ve ark. da çok yaygın komedonları olan hastalara kısa süreli genel anestezi altında 'light' koterizasyon uygulamalarını bildirmişlerdir.⁹

Biz, yapılan bu çalışmaların ışığında yaygın açık ve kapalı komedonları olan ve akne tedavisi görmeyen 15 hastada yöntemin etkinliğini araştırdık ve kolay uygulanabilir, hızlı ve etkinliği yüksek bir tedavi yöntemi olduğunu gördük.

'Light' koterizasyonun etki mekanizması tam olarak belli değildir. Koter ile oluşturulan termal hasar hastanın inflamatuvar mekanizmalarını harekete geçirerek makrokomedonların rezolüsyonuna yol açıyor olabilir veya koterin lezyon üzerinde oluşturduğu zedelenmeyle komedonların içeriğinin boşalması için bir yol açılıyor olabilir diye düşünülmektedir.^{4,9}

Şu anda kliniğimize başvuran yaygın komedonları olan tüm hastalarımızda rutin olarak uyguladığımız 'light' koterizasyon tedavisi, kısa sürede alınan başarılı sonuç ile konvansiyonel akne tedavi süresini kısaltmakta, başarı oranımızı artırmakta ve hastalarımızın tedaviye olan güvenini ve uyumunu artırarak hastalarımızı ve bizi memnun etmektedir.

KAYNAKLAR

1. Habif TB. Clinical dermatology. A color guide to diagnosis and therapy. 4th ed. Edinburg: Mosby Inc; 2004. p.162.
2. Köse O. Akne vulgaris ve rozaseada tedavi (dirençli olgularda tedavi). Türkiye Klinikleri Dermatoloji 2002;12(2, ek):125-7.
3. Cunliffe WJ. Looking back to the future- Acne. Dermatology 2002;204:167-72.
4. Cunliffe WJ, Holland DB, Clark SM, Stables GI. Comedogenesis: some new aetiological, clinical and therapeutic strategies. Br J Dermatol 2000;142:1084-91.
5. Bottomley WW, Cunliffe WJ. Severe flares of acne following isotretinoin. Large closed comedones (macrocomedones) are a risk factor. Acta Derm Venereol (Stockh) 1993;73(1):74.
6. Layton AM. Optimal management of acne to prevent scarring and psychological sequelae. Am J Clin Dermatol 2001;2:135-41.
7. Bershad S. Developments in topical retinoid therapy for acne. Sem Cut Med Surg 2001;20(3):154-61.
8. Layton AM, Cunliffe WJ. Guidelines for the optimal use of isotretinoin in acne. J Am Acad Dermatol 1992;27(6 Pt 2):2-7.
9. Thomson KF, Goulden V, Sheehan-Dare R, Cunliffe WJ. Light cautery of macrocomedones under general anaesthesia. Br J Dermatol 1999;141:573-609.
10. Yip J, Peppall L, Gawkrödger DJ, Cunliffe WJ. Light cautery and EMLA® in the treatment of chloracne lesions. Br J Dermatol 1993;128:313-6.
11. Peppall LM, Cosgrove MP, Cunliffe WJ. Ablation of whiteheads by cautery under topical anaesthesia. Br J Dermatol 1991;125:256-9.
12. Bottomley WW, Yip J, Knaggs H, Cunliffe WJ. Treatment of closed comedones-comparisons of fulguration with topical tretinoin and electrocautery with fulguration. Dermatology 1993;186(4):253-7.