

Klinik ve Histopatolojik Olarak Enfeksiyöz Olmayan Granülomatöz Dermatit Tanısı Almış Olguların Retrospektif Olarak Değerlendirilmesi: 17 Yıllık Tek Merkez Deneyimi

Retrospective Evaluation of Patients Diagnosed with Clinically and Histopathologically Non-Infectious Granulomatous Dermatitis: 17-Year Single Center Experience

¹Tubanur ÇETİNARSLAN^a, ²Abdullah Kutay MASAT^a, ³Peyker TEMİZ^b, ⁴Aylin TÜREL ERMERTCAN^a

^aManisa Celal Bayar Üniversitesi Tıp Fakültesi, Deri ve Zührevi Hastalıkları ABD, Manisa, Türkiye

^bManisa Celal Bayar Üniversitesi Tıp Fakültesi, Patoloji ABD, Manisa, Türkiye

ÖZET Amaç: Granülomatöz dermatitler (GD), enfeksiyöz ve enfeksiyöz olmayan olmak üzere 2 ana başlık altında toplanan, histopatolojik olarak granülomlarla karakterize, sistemik bulgularla da seyredabilen bir hastalık grubudur. Granülomatöz inflamasyon, sadece deri ile sınırlı olabileceği gibi sistemik bir hastalığın bulgusu olarak da ortaya çıkabilmektedir. **Gereç ve Yöntemler:** Çalışmamıza kliniğimizde 2006-2023 tarihleri arasında klinik ve histopatolojik olarak enfeksiyöz olmayan GD tanısı alan 105 hasta dâhil edilmiştir. **Bulgular:** Araştırmamızda incelenen 105 hastanın 79'u kadın, 26'sı erkekti. Hastaların ortalama yaşı 45,72 idi (yaş aralığı 2-77 arası). Hastaların 12'si 18 yaş altı iken 12 hasta 65 yaş üstü idi. Hastaların tanı dağılımına bakıldığında ilk sırada granüloma anüller (n=43), takiben sırasıyla sarkoidoz (n=24), nekrobiyozis lipoidika (n=12), interstisyel GD (n=6), granülomatöz rozacea (n=5), pannikülit (n=5), granüloma fasiale (n=2), Crohn hastalığı (n=2), granülomatöz vaskülit (n=2), piyoderma gangrenozum (n=1), postherpetik GD (n=1), lupus miliaris disseminatus faciei (n=1), granülomatöz mikozis fungoides (n=1) ve elastolitik dev hücreli granülom (n=1) yer almaktaydı. **Sonuç:** GD'ler, klinik ve histopatolojik bulguları farklılık gösteren heterojen bir hastalık grubudur. Tek başına histopatolojik morfoloji nadiren spesifik ve etiyolojide rol oynayan hastalığın kesin tanısını koymada tek başına yeterli değildir. Histopatolojik bulgular, mikrobiyolojik inceleme ve klinik veriler eşliğinde GD'lerin ayrıntılı tanısı yapılmalıdır.

ABSTRACT Objective: Granulomatous dermatitis (GD) is a group of diseases grouped under two main headings: infectious and non-infectious, characterized histopathologically by granulomas and may also present with systemic findings. Granulomatous inflammation may be limited to the skin only or may occur as a symptom of a systemic disease. **Material and Methods:** 105 patients included who were clinically and histopathologically diagnosed with non-infectious GD in our clinic between 2006 and 2023. **Results:** Of the 105 patients included in our study, 79 were female and 26 were male. The mean age of the patients was 45.72 (age range 2-77). While 12 of the patients were under the age of 18, 12 patients were over the age of 65. The diagnosis of the patients were granuloma annulare (n=43), followed by sarcoidosis (n=24), necrobiosis lipoidica (n=12), interstitial GD (n=6), granulomatous rosacea (n=5), panniculitis (n=5), granuloma fasciale (n=2), Crohn's disease (n=2), granulomatous vasculitis (n=2), pyoderma gangrenozum (n=1), post herpetic GD (n=1), lupus miliaris disseminatus faciei (n=1), granulomatous mycosis fungoides (n=1) and elastolytic giant cell granuloma (n=1). **Conclusion:** GDs are a heterogeneous group of diseases with varying clinical and histopathological findings. Histopathological morphology alone is rarely specific and is not sufficient to make a definitive diagnosis of the disease that plays a role in etiology. Conclusion: Differential diagnosis of GDs should be made in the light of histopathological findings, microbiological examination and clinical data.

Anahtar Kelimeler: Granülom; granüloma anüller; granülomatöz dermatit; sarkoidoz; nekrobiyozis lipoidika

Keywords: Granuloma; granuloma annulare; granulomatous dermatitis; sarcoidosis; necrobiosis lipoidica

KAYNAK GÖSTERMEK İÇİN:

Çetinarslan T, Masat AK, Temiz P, Türel E, Mertcan A. Klinik ve histopatolojik olarak enfeksiyöz olmayan granülomatöz dermatit tanısı almış olguların retrospektif olarak değerlendirilmesi: 17 yıllık tek merkez deneyimi. Türkiye Klinikleri J Dermatol. 2024;34(2):75-81.

Correspondence: Tubanur ÇETİNARSLAN

Manisa Celal Bayar Üniversitesi Tıp Fakültesi, Deri ve Zührevi Hastalıkları ABD, Manisa, Türkiye

E-mail: t_sarmis@windowslive.com



Peer review under responsibility of Türkiye Klinikleri Journal of Dermatology.

Received: 09 Feb 2024

Received in revised form: 28 Feb 2024

Accepted: 28 Feb 2024

Available online: 12 Mar 2024

2146-9016 / Copyright © 2024 by Türkiye Klinikleri. This is an open access article under the CC BY-NC-ND license (<http://creativecommons.org/licenses/by-nc-nd/4.0/>).

Granülomatöz dermatit (GD) terimi, dermatopatoloji pratiğinde sık görülen doku reaksiyonlarından biridir. Granülomatöz inflamasyon, sadece deri ile sınırlı olabileceği gibi sistemik bir hastalığın bulgusu olarak da ortaya çıkabilmektedir. Genel olarak GD, enfeksiyöz ve enfeksiyöz olmayan olmak üzere 2 gruba ayrılır, prevalansı oldukça değişkendir ve birbiriyle örtüşen histopatolojik bulgular gösterebilir.¹ Granülomatöz reaksiyon, histopatolojik olarak epiteloid veya dev hücreler oluşturan makrofajların yaptığı inflamatuvar infiltrat ile karakterizedir.² Enfeksiyöz olmayan GD, histopatolojik olarak granülomların görüldüğü, periyodik asit-Schiff, Ziehl-Neelsen boyası gibi özel boyalarla herhangi bir organizmanın saptanmadığı, yapılan kültürlerde üreyen patojenin olmadığı tablodur.³ Histopatolojik özellikler, esas olarak histiositlerden ve lenfositlerden oluşan interstisyel inflamatuvar infiltrat, nötrofiller ve eozinofiller ile çevrelenen kollajen dejenerasyon odakları ile karakterizedir.⁴

Çalışmamızda, enfeksiyöz olmayan GD tanılı hastaları granülomların etiyojisi ve morfolojisine göre gruplayarak, hastaların klinik verilerini incelemeyi hedefledik.

GEREÇ VE YÖNTEMLER

Çalışma, Manisa Celal Bayar Üniversitesi Tıp Fakültesi Deri ve Zührevi Hastalıklar ABD ve Patoloji ABD Helsinki Deklarasyonu prensiplerine uygun olarak gerçekleştirildi. Çalışma protokolü Manisa Celal Bayar Üniversitesi Tıp Fakültesi Sağlık Bilimleri Etik Kurulu tarafından (tarih: 8.11.2023, no: 20.478.486/2069) onaylandı. Çalışmamızda, kliniğimizde 2006 Ocak-2023 Temmuz tarihleri arasında klinik ve histopatolojik olarak enfeksiyöz olmayan GD tanısı alan hastalar retrospektif olarak değerlendirildi. Klinik bulgular ile histopatolojik tanı uyumsuzluğu olan olgular çalışma dışı bırakıldı. Klinik ve histopatolojik olarak tanısı doğrulanmış 105 hasta çalışmaya dâhil edildi.

BULGULAR

Yapılan retrospektif araştırmada, incelenen 105 hastanın 79'u kadın, 26'sı erkekti. Hastaların ortalama yaşı 45,72 idi. Erkeklerin ortalama yaşı 42,11 iken

TABLO 1: Hastaların tanı, yaş ve cinsiyet dağılımları.

| Tanı | <18 Yaş | >18 Yaş | Toplam |
|------------------------------------|-------------|----------------|--------|
| Granüloma anülaire | 5K 1E (n=6) | 29K 8 E (n=37) | 43 |
| Sarkoidoz | 1K (n=1) | 19K 4E (n=23) | 24 |
| Nekrobiyozis lipoidika | 2K 1E (n=3) | 5K 4E (n=9) | 12 |
| İnterstisyel granülomatöz dermatit | - | 5K 1E (n=6) | 6 |
| Granülomatöz rozasea | - | 2K 3E (n=5) | 5 |
| Pannikülit | - | 5K (n=5) | 5 |
| Granüloma fasiale | 1K 1E (n=2) | - | 2 |
| Crohn hastalığı | - | 2K | 2 |
| Granülomatöz vaskülit | - | 2K (n=2) | 2 |
| Piyoderma gangrenozum | - | 1K | 1 |
| Elastolitik dev hücreli granülom | - | 1E | 1 |
| Granülomatöz mikozis fungoides | - | 1E | 1 |
| Postherpetik granülomatöz dermatit | - | 1K | 1 |
| Lupus miliaris disseminatus fasiei | - | 1E | 1 |

E: Erkek; K: Kadın.

kadınların ortalama yaşı 46,91 idi (yaş aralığı 2-77). Hastaların 12'si 18 yaş altı iken 12 hasta 65 yaş üstü idi.

Hastaların tanı dağılımına bakıldığında; ilk sırada 43 hastayla granüloma anülaire (GA), takiben sırasıyla sarkoidoz 24 hasta, nekrobiyozis lipoidika (NL) 12 hasta, interstisyel GD (IGD) 6 hasta, granülomatöz rozasea 5 hasta, pannikülit 5 hasta mevcuttu. Panniküliti olan 1 hastanın aynı zamanda sarkoidoz tanısı mevcuttu. Diğer tanılar ise; granüloma fasiale (n=2), Crohn hastalığı (CH) (n=2), granülomatöz vaskülit (n=2), piyoderma gangrenozum (n=1), postherpetik granülomatöz dermatit (n=1), lupus miliaris disseminatus fasiei (n=1), granülomatöz mikozis fungoides (n=1) ve elastolitik dev hücreli granülom (n=1) idi. **Tablo 1**'de hastaların tanı, yaş ve cinsiyet dağılımları gösterilmiştir.

Ortalama yaş; granülomatöz vaskülitte 61,5, granülomatöz fasialede 55, IGD'de 54,83, pannikülitte 51,6, GA'da 46,53, sarkoidozda 44,83, NL'de 41,91, granülomatöz rozaseada 39 olarak bulundu.

TARTIŞMA

GD'ler, klinik ve histopatolojik bulguları haricinde patogenezlerinde de farklılık gösteren heterojen bir hastalık grubudur. GD'ler, etiyojisine göre enfeksiyöz ve nonenfeksiyöz GD olarak 2 ana başlık altında toplanabilir. Ayrıca GD'ler klinik olarak

birbiriyle karışabilmekte olup, histopatolojik bulgulara dayanarak sarkoidal, tüberküloid, nekrobiyotik, süpüratif, yabancı cisim, ksantogranüloma, interstisyel olarak 7 başlıkta değerlendirilebilir.¹ Tek başına histopatolojik morfoloji nadiren spesifiktir ve etiyojide rol oynayan hastalığın kesin tanısı koymada tek başına yeterli değildir. Histopatolojik bulgular, mikrobiyolojik inceleme ve klinik veriler eşliğinde GD'lerin ayırıcı tanısı yapılmalıdır.

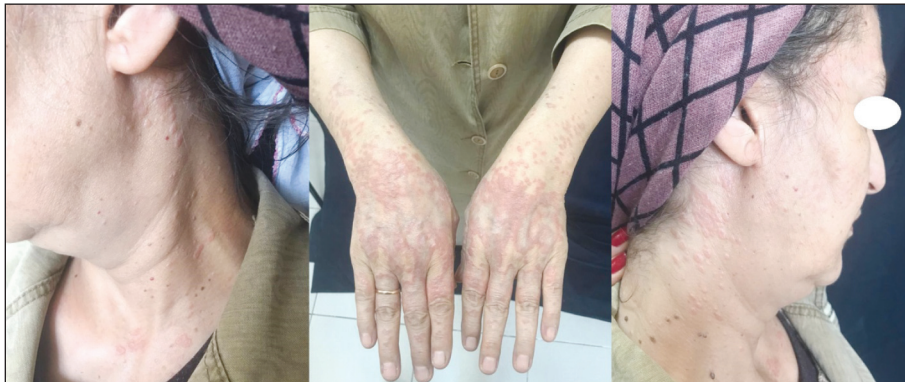GA klasik varyantı, histolojik olarak granülo-matöz inflamasyon gösteren, anüler eritemli plaklarla karakterizedir (Resim 1). GA'nın en yaygın klinik formu, lokalize GA'dır ve en sık yaşamın ilk 3 ila 5. dekadındaki hastalarda rapor edilir ve kadın erkek oranı yaklaşık 2:1'dir.^{5,6} Çalışmamızda da GA tanılı hastaların 38'i kadın iken 10'u erkekti (oran: 3:8) ve benzer şekilde kadın hastalarda daha sıklıkla. Ortalama yaş GA tanılı hastalarda 47,56 olarak bulundu ve daha önceki çalışmalarla benzerdi. On sekiz yaş altında 6 hasta mevcuttu.

Histolojik olarak GA, ağırlıklı olarak üst ve orta dermisi kapsayan nekrobiyotik granülomların varlığı ile karakterizedir. Palizad ve interstisyel granülom paternlerine sıklıkla rastlanır. Palizad paterni, diğer inflamatuvar hücrelerle palizadlı histiositler ve miks inflamatuvar infiltrat ile çevrelenmiş merkezi yerleşimli nekrobiyotik kollajen ile karakterizedir (Resim 2).¹ Özellikle lokalize GA, kendi kendini sınırlayıcıdır ve 2 yıl içinde vakaların yaklaşık %50'sinde spontan remisyonlar izlenmektedir.⁷ Tedavi seçenekleri, topikal veya intralezyonel olarak kullanılan güçlü potensli kortikosteroidleri içerir. Ancak şiddetli, yaygın/jeneralize veya kronik olgular sistemik tedavi

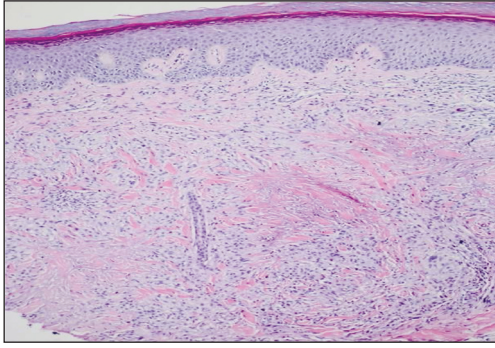
gerektirebilir. Çalışmamızda en sık uygulanan tedavi topikal steroidler iken bunu sırasıyla sistemik steroid, fototerapi, metotreksat ve oral izotretinoin takip etmekteydi. Ayrıca tedavisiz kendiliğinden gerileme izlenmesi nedeniyle takip edilen bir hasta mevcuttu.

Sarkoidoz, kazeifiye olmayan epitelooid granülomların oluşumu ile karakterize, etiyojisi bilinmeyen sistemik inflamatuvar bir hastalıktır.⁸ Hastalık daha çok kadın bireyleri etkiler. İnsidans zirveleri 20-40 yaşları arasında ortaya çıkar ve 50 yaş üzerinde ise ikinci bir pik yapar.⁹ Çalışmamızda da benzer şekilde hastaların 20'si kadın iken sadece 4'ü erkekti. Ortalama yaş ise 44,83 olarak bulundu.

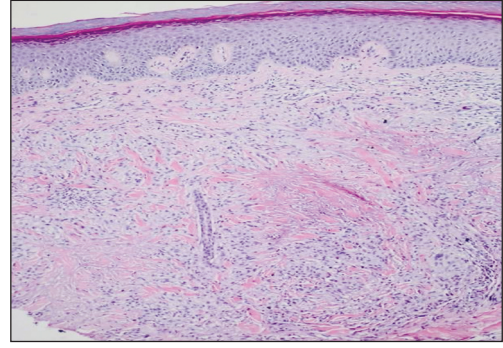
Kutanöz hastalık genellikle sistemik sarkoidozun ilk belirtisidir ve sıklıkla birçok hastada başlangıçta deriye sınırlı hastalık vardır. Kutanöz bulgular 2 ana kategoriye ayrılabilir: karakteristik sarkoidal granülomlar ile seyreden sarkoidoza özgü lezyonlar ve sistemik immünolojik yanıtta kaynaklanan spesifik olmayan lezyonlar.¹⁰ Sarkoidoza özgü lezyonlar; makülopapüler, plaklar, subkütan nodüller, lupus pernio ve infiltratif skarlar gibi deri biyopsilerinde kazeifiye olmayan granülomların varlığıyla tanımlanan spesifik lezyonlardır. Spesifik olmayan lezyonlar ise sistemik sarkoidoza karşı reaktif bir süreci temsil eder ancak biyopside granülom görülmez. Eritema nodozum en sık görülen spesifik olmayan lezyondur.¹¹ Kutanöz sarkoidozun en sık görülen lezyonları papül ve plaklardır. Çoğunlukla yüzde ve boyunda, özellikle göz kapaklarında, göz kapaklarının çevresinde, nazolabial kıvrımlara yerleşirler.¹² Sarkoidoz sarkoidal granülomların varlığı ile karakterizedir. Sarkoidal granülom, tipik olarak az sayıda



RESİM 1: Granüloma anülar.



RESİM 2: Granüloma anülar. Dermis yerleşimli, merkezinde kollajen dejenerasyonu bulunan granülomlar (H&E, x40).

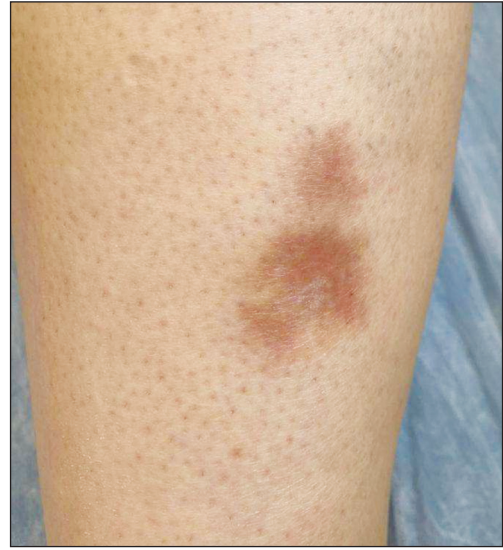

RESİM 3: Sarkoidoz histopatolojik görünüm. Dermiste lenfositten fakir çok sayıda granülom yapısı (H&E, x20).

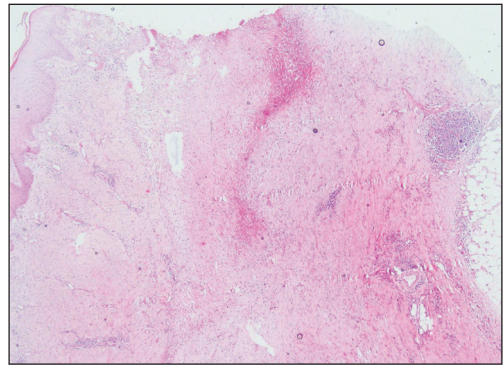
lenfositlerle çevrili (çıplak granülom), iyi sınırlı epiteloid hücreli granülomdur. Bu granülomlar ayrıktır ve merkezi kazeifikasyon nekrozundan yoksundur. Granülomlar dermis boyunca dağınık veya üst dermiste sınırlı kalır (Resim 3).¹

Çalışmamızda, kutanöz sarkoidoz hastalarında en sık kullanılan tedavi topikal steroidler idi bunu sırasıyla hidroksiklorokin, sistemik steroid ve metotreksat izlemekteydi. Yüzde pembe nodül ile seyreden ve tedavilere yanıt alınamayan bir hastada ise cerrahi eksizyon uygulandı.

NL, dermal bağ dokusunun dejenerasyonu ile ilişkili histopatolojik olarak dermal skleroz, kollajen dejenerasyonu ve horizontal dizilmiş palizadlı granülom ile karakterize, nadir görülen idiyopatik kronik granümatöz bir hastalıktır. Klinik olarak NL, genellikle bilateral tibia ön yüzlerde yerleşen, merkezi atrofi ve belirgin telenjiyektazilerle birlikte keskin fakat düzensiz sınırlı eritematöz yamalar veya plaklar ile karakterizedir (Resim 4).⁸ NL genellikle dermisin tamamını veya alt kısmını etkiler. İzole üst dermal tutulum nadirdir. Üstteki epidermis normal, atrofik veya hipertrofik olabilir. NL'deki nekrobiyoz genellikle GA kadar belirgin değildir. İnterstitiyel epiteloid histiyositlerde artışla birlikte, değişmiş kollajen alanları olarak görülen küçük nekrobiyoz alanları izlenebilir (Resim 5). Ortalama başlangıç yaşı 30 olup, kadınlar daha sık etkilenmektedir.¹³ Çalışmamızda NL'li hastaların 7'si kadın iken 5'i erkekti. Hastalarda ortalama yaş ise 41,91 olarak bulundu. Rozasea; flushing, kalıcı eritem, papüller/püstüller, telenjiyektazi ve fimatöz değişiklikler ile klinik bulgu veren, yüz orta hattı tutan kronik ve inflamatuvar bir hastalıktır (Resim 6).¹⁴ Gra-

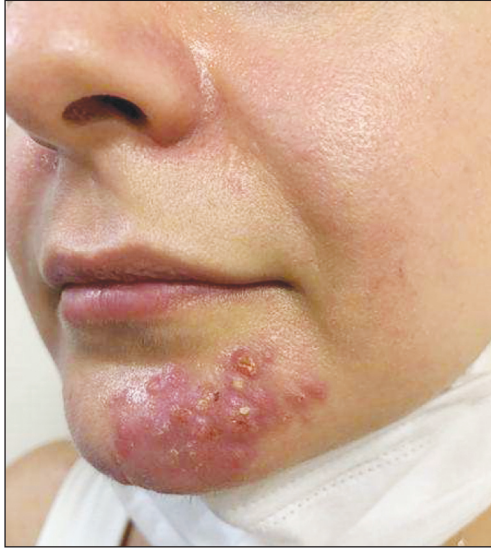

RESİM 4: Nekrobiyozis lipidika.



RESİM 5: Nekrobiyozis lipidika histopatolojik görünüm. Derin dermiste merkezdeki eozinofilik dejenerasyon alanını çevreleyen histiyosit topluluğu (H&E, x20).

nülomatöz rozasea histolojik olarak; lenfositlerin, histiyositlerin, plazma hücrelerinin ve multinükleer dev hücrelerin folikülosentrik ve vaskülosentrik infiltrasyonu ve yüzeysel dermal telenjiyektazi ile karakterize-

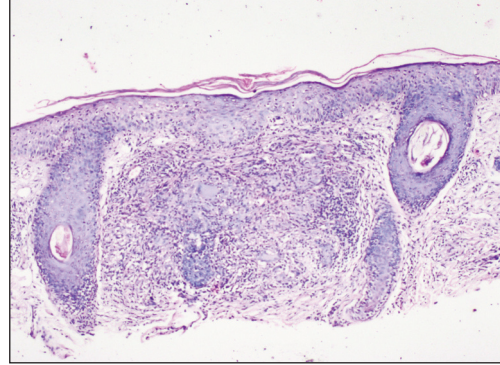


RESİM 6: Granülatöz rozasea.

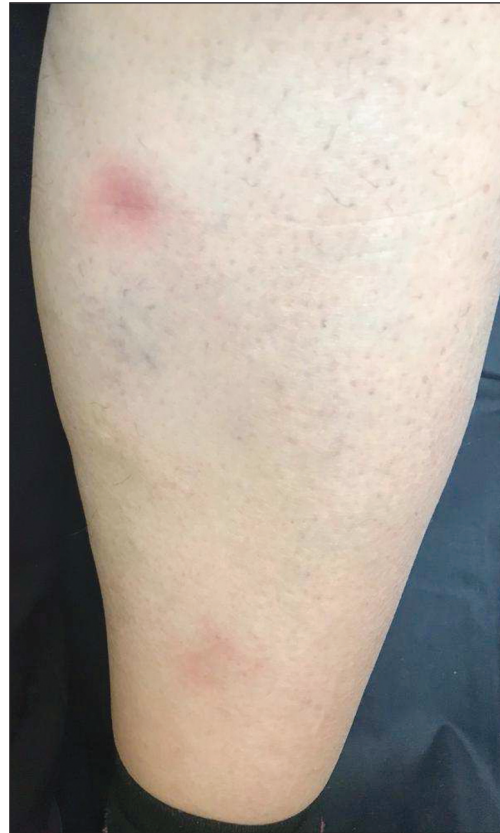dir ve kazeifiye olmayan granülomlar görülebilir (Resim 7).¹⁵ Çalışmamızda granülatöz rozasea hastalarının 3'ü erkek, 2'si kadın idi. Ortalama yaş granülatöz rozasea hastalarında 39 iken en sık verilen sistemik tedavi metronidazol, sonrasında sırasıyla doksisisiklin, izotretinoin ve ornidazol idi. Topikal olarak ise en sık verilen tedavi metronidazol ve topikal benzoil peroksit eritromisin kombinasyonu idi.

Pannikülit, subkütan yağ dokunun inflamasyonu, genellikle enfeksiyon, travma, malignite veya inflamatuvar hastalıklarla ilişkili olan göreceli olarak nadir bir durumdur. Subkütan nodüller veya plaklar, vaskülit veya tümörler gibi diğer durumlar ile karışabileceğinden, fizik muayenede pannikülit tanısı koymak zor olabilir (Resim 8). Olası tanı sıklıkla klinik olarak konulsa da kesin tanı için histolojik değerlendirme gereklidir. Histolojik değerlendirme, metastatik kanserler veya subkütan lenfomalar gibi malign durumların dışlanması ve pannikülitten ayırt edilmesi gerektiğinde özellikle değerlidir. Kesin patofizyolojisi bilinmemekle birlikte, pannikülitin genellikle virüslere, bakterilere, mantarlara veya diğer antijenlere karşı Tip IV gecikmiş hücresel aşırı duyarlılık reaksiyonu olduğu düşünülmektedir. Reaksiyon kısmen lenfohistiyositiktir ve artan hücresel immün yanıtın sonucu olarak granülom oluşumu ortaya çıkmaktadır.¹⁶ Histopatoloji, karışık multinükleer dev hücreler içeren ve vaskülit bulgularının eşlik etmediği,

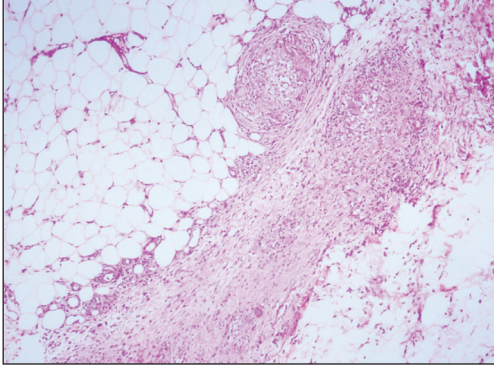
yoğun lenfohistiyositik infiltrasyondan oluşan miks (lobüler ve septal) veya ağırlıklı olarak lobüler granülatöz pannikülit ile karakterizedir (Resim 9).¹ Çalışmamızda, pannikülit tanısı alan 5 hastanın tamamı kadındı ve ortalama yaş 52,75 idi. En sık verilen tedavi sistemik nonsteroid antiinflamatuvar (NSAİ) ilaçlar, sonrasında sırasıyla topikal NSAİ ilaçlar, hidroklorokin, sistemik steroid ve kolşisin idi.



RESİM 7: Granülatöz rozasea. Kıl folikülleri komşuluğunda granülom yapısı ve bir kıl folikülünde Demodex folliculorum yapısı (H&E, x40).



RESİM 8: Granülatöz pannikülit.



RESİM 9: Granülatöz pannikülit histopatolojik görünüm. Subkütan yağ dokuda lobül ve septumda histiyosit ve multinükleer dev hücrelerden oluşan granülom yapıları (H&E, x20).

IGD, palizadlı nötrofilik GD (PNGD) ile eş anlamlı olduğu kabul edilen, etiopatogenezi net olarak bilinmeyen bir antitedir. IGD ve PNGD genellikle bağ dokusu hastalığıyla, çoğunlukla da romatoid artrit ile ilişkili olmasına rağmen IGD'nin tipik histolojik bulgularına sahip bazı hastalarda hiçbir zaman otoimmün bozukluklar gelişmez, ancak metabolik hastalıklar, lenfoproliferatif bozukluklar veya diğer malign tümörler gibi altta yatan farklı durumlar vardır.¹⁷ Ana histolojik özelliği, vaskülit ve müsin olsun veya olmasın, histiyosit palizadları ile çevrelenmiş bazofilik dejenere kollajeni içerir.⁴ IGD genellikle üst gövdede veya ekstremitelerin proksimallerinde simetrik olarak yerleşmiş eritematöz ile morumsu yamalar veya plaklarla ortaya çıkarken; PNGD, ekstremitelerin ekstansörlerine dağılmış merkezi ülserasyon veya krutla birlikte ağrının eşlik edebildiği plaklar/papüller/nodüller olarak izlenir.⁴

Bizim hastalarımızda tedavide ilk sırada topikal steroidler tercih edilen ajanlar iken sonrasında sırasıyla hidrosiklorokin, sistemik steroid ve kolşisin yer almaktaydı.

CH, semptomatik relaps ve remisyon dönemleri ile karakterize gastrointestinal sistemin inflamatuvar bir hastalığıdır. İnflamatuvar bağırsak hastalıklarının, kutanöz lezyonları etiopatolojilerini yansıtan 3 kategoriye ayrılmıştır:

1. Spesifik lezyonlar (altta yatan gastrointestinal hastalıkla aynı histopatolojik bulgulara sahip olanlar),
2. Reaktif lezyonlar (gastrointestinal patoloji ile aynı inflamatuvar süreci paylaşmayan lezyonlar),

3. İlişkili durumlar (kronik inflamasyona bağlı).¹⁸

Kutanöz bulgular genellikle genital bölgede ve daha az sıklıkla da ekstragenital bölgede fissürler ve ülserasyonlarla birlikte eritem ve ödem ile karakterizedir.¹⁹ Eritema nodozum ve piyoderma gangrenozum CH sık görülen reaktif deri lezyonlarıdır. Metastatik CH (MCH), eritemli ve morumsu plaklar, nodüller, ülserasyonlar, krutlar ve erozyonları içeren heterojen bir klinik tabloya sahiptir.²⁰ MCH'nin en sık görülen belirtisi genital ödemdir.²¹ İki olgumuzdan biri daha önce CH tanısına sahipti ve tedavi olarak sistemik steroid almakta olup, yeterli yanıt olmadığı için vedolizumab başlanmıştı. Diğer olgumuzda ise öncesinde bilinen CH tanısı yoktu; perianal bölgeden tarafımızca alınan biyopside granülatöz inflamasyon görülmesi nedeniyle Gastroenteroloji polikliniğine CH araştırılması için yönlendirilmesiyle CH tanısı aldı. Deri lezyonlarına yönelik tedavi olarak her 2 hastaya da topikal steroid verildi.

SONUÇ

GD, dermatopatoloji pratiğinde en sık karşılaşılan doku reaksiyonu paternlerinden biridir. Derideki granülatöz inflamasyon, geniş bir yelpazede görülebilmektedir; bunların bir kısmı sadece deri ile sınırlıyken bir kısmı da sistemik hastalığın bir parçası olarak deriyi tutmaktadır. Ortak histolojik kriterlerin kesin bir tanımı olmadığı gibi evrensel olarak kabul edilmiş bir klinik sınıflandırma da yoktur. Geleneksel olarak enfeksiyöz ve enfeksiyöz olmayan GD olarak 2 gruba ayrılmıştır. Granülom paterninin tanınması ve histolojik ipuçlarının aranması, doğru tanının konulması için son derece önemlidir. Birçok hastalık birbiriyle örtüşen histolojik özellikler gösterebileceğinden iyi bir klinikopatolojik korelasyona ihtiyaç duyulur. Bir hastaya histopatolojik olarak GD tanısı konduğunda, yaygın olarak ilişkili sistemik hastalıkların yanı sıra ilaçlar veya neoplazmalarla olası bir ilişkinin dikkate alınması önemlidir. Ayrıca tedavi gerektiren enfeksiyöz nedenlerin de ekarte edilmesi gereklidir.

Finansal Kaynak

Bu çalışma sırasında, yapılan araştırma konusu ile ilgili doğrudan bağlantısı bulunan herhangi bir ilaç firmasından, tıbbi alet,

gereç ve malzeme sağlayan ve/veya üreten bir firma veya herhangi bir ticari firmadan, çalışmanın değerlendirme sürecinde, çalışma ile ilgili verilecek kararı olumsuz etkileyebilecek maddi ve/veya manevi herhangi bir destek alınmamıştır.

Çıkar Çatışması

Bu çalışma ile ilgili olarak yazarların ve/veya aile bireylerinin çıkar çatışması potansiyeli olabilecek bilimsel ve tıbbi komite üyeliği veya üyeleri ile ilişkisi, danışmanlık, bilirkişilik, herhangi bir firmada çalışma durumu, hissedarlık ve benzer durumları yoktur.

Yazar Katkıları

Fikir/Kavram: Aylin Türel Ermertcan, Tubanur Çetinarıslan; **Tasarım:** Tubanur Çetinarıslan, Abdullah Kutay Masat; **Denetleme/Danışmanlık:** Aylin Türel Ermertcan, Tubanur Çetinarıslan; **Veri Toplama ve/veya İşleme:** Peyker Temiz, Abdullah Kutay Masat; **Analiz ve/veya Yorum:** Peyker Temiz, Aylin Türel Ermertcan; **Kaynak Taraması:** Peyker Temiz, Abdullah Kutay Masat; **Makalenin Yazımı:** Tubanur Çetinarıslan, Abdullah Kutay Masat; **Eleştirel İnceleme:** Aylin Türel Ermertcan, Peyker Temiz; **Kaynaklar ve Fon Sağlama:** Aylin Türel Ermertcan; **Malzemeler:** Aylin Türel Ermertcan.

KAYNAKLAR

- Chatterjee D, Bhattacharjee R, Saikia UN. Non-infectious granulomatous dermatoses: a pathologist's perspective. Indian Dermatol Online J. 2021;12(4):515-28. [Crossref] [PubMed] [PMC]
- Tronnier M, Mitteldorf C. Histologic features of granulomatous skin diseases. Part 1: non-infectious granulomatous disorders. J Dtsch Dermatol Ges. 2015;13(3):211-6. English, German. [Crossref] [PubMed]
- Desai C, Gala S. Non-infective granulomatous dermatitis following Mycobacterium w injections. Indian J Dermatol Venereol Leprol. 2022;88(6):829-31. [Crossref] [PubMed]
- Coutinho I, Pereira N, Gouveia M, Cardoso JC, Tellechea O. Interstitial granulomatous dermatitis: a clinicopathological study. Am J Dermatopathol. 2015;37(8):614-9. [Crossref] [PubMed]
- Piette EW, Rosenbach M. Granuloma annulare: clinical and histologic variants, epidemiology, and genetics. J Am Acad Dermatol. 2016;75(3):457-65. [Crossref] [PubMed]
- Wells RS, Smith MA. The natural history of granuloma annulare. British Journal of Dermatology. 1963;75(5):199-205. [Crossref]
- Wang J, Khachemoune A. Granuloma annulare: a focused review of therapeutic options. Am J Clin Dermatol. 2018;19(3):333-44. [Crossref] [PubMed]
- Asai J. What is new in the histogenesis of granulomatous skin diseases? J Dermatol. 2017;44(3):297-303. [Crossref] [PubMed]
- Baughman RP, Lower EE, du Bois RM. Sarcoidosis. Lancet. 2003;361(9363):1111-8. [Crossref] [PubMed]
- Ezeh N, Caplan A, Rosenbach M, Imadojemu S. Cutaneous sarcoidosis. Dermatol Clin. 2023;41(3):455-70. [Crossref] [PubMed]
- Marcovall J, Mañá J, Rubio M. Specific cutaneous lesions in patients with systemic sarcoidosis: relationship to severity and chronicity of disease. Clin Exp Dermatol. 2011;36(7):739-44. [Crossref] [PubMed]
- Elgart ML. Cutaneous sarcoidosis: definitions and types of lesions. Clin Dermatol. 1986;4(4):35-45. [Crossref] [PubMed]
- Jockenhöfer F, Kröger K, Klode J, Renner R, Erfurt-Berge C, Dissemond J. Cofactors and comorbidities of necrobiosis lipoidica: analysis of the German DRG data from 2012. J Dtsch Dermatol Ges. 2016;14(3):277-84. [Crossref] [PubMed]
- Tan J, Almeida LM, Bewley A, Cribier B, Dlova NC, Gallo R, et al. Updating the diagnosis, classification and assessment of rosacea: recommendations from the global ROSacea COnsensus (ROSCO) panel. Br J Dermatol. 2017;176(2):431-8. [Crossref] [PubMed]
- Teran VA, Belote KG, Cropley TG, Zlotoff BJ, Gru AA. Granulomatous facial dermatoses. Cutis. 2021;108(4):E5-E10. [Crossref] [PubMed]
- Jiang B, Patino MM, Gross AJ, Leong SPL, Moretto JC, Kashani-Sabet M, et al. Diffuse granulomatous panniculitis associated with anti PD-1 antibody therapy. JAAD Case Rep. 2017;4(1):13-6. [Crossref] [PubMed] [PMC]
- Sanguenza OP, Caudell MD, Mengesha YM, Davis LS, Barnes CJ, Griffin JE, et al. Palisaded neutrophilic granulomatous dermatitis in rheumatoid arthritis. J Am Acad Dermatol. 2002;47(2):251-7. [Crossref] [PubMed]
- Hagen JW, Swoger JM, Grandinetti LM. Cutaneous manifestations of crohn disease. Dermatol Clin. 2015;33(3):417-31. [Crossref] [PubMed]
- Burgdorf WHC. Granuloma faciale. In: Freedberg IM, Eisen AZ, Wolff K, Austen KF, Goldsmith LA, Katz SI, Fitzpatrick TB, eds. Fitzpatrick's Dermatology in General Medicine. 5th ed. New York: McGraw-Hill; 1999. p.1138-40.
- Daunton A, Langman G, Goulding JM. A cutaneous presentation of a common condition. BMJ. 2015;351:h6711. [Crossref] [PubMed]
- Siroy A, Wasman J. Metastatic Crohn disease: a rare cutaneous entity. Arch Pathol Lab Med. 2012;136(3):329-32. [Crossref] [PubMed]