

# Pankreatik Psödoanevrizma: Bir Olgu Sunumu

## PANCREATIC PSEUDOANEURYSM: A CASE REPORT

Ömer Faruk AKINCI\*, İbrahim Halil TAÇYILDIZ\*\*, Mikdat BOZER\*, Şükrü Aydın DÜZGÜN\*, Mustafa KARAOĞLANOĞLU\*\*\*

\* Yrd.Doç.Dr.,Harran Üniversitesi Tıp Fakültesi Genel Cerrahi Kliniği,

\*\* Yrd.Doç.Dr.,Dicle Üniversitesi Tıp Fakültesi Genel Cerrahi Kliniği,

\*\*\* Yrd.Doç.Dr.,Harran Üniversitesi Tıp Fakültesi Radyoloji Kliniği, ŞANLIURFA

### Özet

Pankreas psödokisti ile komşu arterlerden biri arasında kalıcı bir ilişki olduğu zaman psödokist bir psödoanevrizma olmaya başlar. Pankreatik psödoanevrizma genellikle kronik alkolik pankreatitle beraber bulunur. Psödoanevrizmanın ana pankreatik kanala fistülizasyonu duktal hemorajiyle sonuçlanır. Biz de kronik pankreatit zemininde gelişen, Wirsung kanal taşlarıyla birlikte olan ve gastrointestinal kanamaya yol açan bu vakayı sunarak, konuyla ilgili literatürü gözden geçirdik. Olguda tam doppler ultrasonografi ile kondu. Tedavide tek başına ya da drenaj prosedürlerinden biriyle beraber, tutulan arterin ligasyonu, gereğinde pankreatik rezeksiyon yapılabilir. Özellikle cerrahi girişimin yüksek risk taşıdığı vakalarda selektif arteriyel kateterizasyon ve embolizasyon pankreatik psödoanevrizmanın tedavisinde uygulanabilen işlemlerdir. Hastamızda splenik arter ligasyonu, splenektomi ve dışa drenaj işlemi uygulandı ve herhangi bir komplikasyon gelişmedi.

**Anahtar Kelimeler:** Kronik pankreatit, Pankreas psödokisti

T Klin Tıp Bilimleri 1998, 18:328-331

### Summary

When a communication occurs between an artery and a pancreatic pseudocyst, the pseudocyst becomes a pseudoaneurysm. Pancreatic pseudoaneurysms are primarily found in patients with chronic pancreatitis. Fistulization of a pseudoaneurysm into the main pancreatic duct results in ductal hemorrhage. Pancreatectomy, ligation of the affected vessel, or intraarterial embolization have all been used to treat pancreatic pseudoaneurysms. We have presented a patient with chronic pancreatitis, ductal stones and pancreatic pseudoaneurysm. The pseudoaneurysm was diagnosed by doppler ultrasonography. The splenic artery was the affected vessel. Patient was treated with ligation of splenic artery, excision of the mass and external drainage without any complication.

**Key Words:** Chronic pancreatitis, Pancreatic pseudocyst

T Klin J Med Sci 1998, 18:328-331

Pankreas psödokisti ile komşu arterlerden biri arasında kalıcı bir ilişki olduğu zaman psödokist bir psödoanevrizma olmaya başlar. Psödoanevrizmanın ana pankreatik kanala fistülizasyonu duktal hemorajiyle sonuçlanır (1). 1980-1990 yılları arasında literatürde 43 pankreatik psödoanevrizma ve 24 duktal hemoraji vakası yayınlanmıştır. Bu duktal hemoraji vakalarından 15 tanesinin pankreatik psödoanevrizmaya sekonder olduğu bildirilmiştir (2). Pankreatik psödoanevriz-

mada en sık tutulan arterler splenik, pankreatikoduodenal, gastroduodenal ya da gastroepiploik arterlerdir (3).

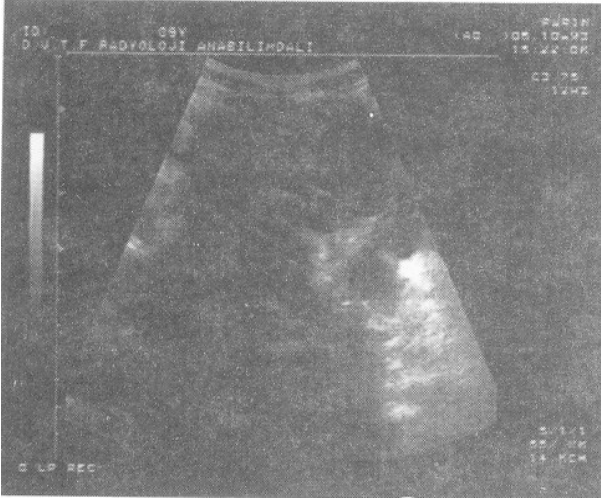
Biz de kronik pankreatit zemininde gelişen, Wirsung kanal taşlarıyla birlikte olan ve gastrointestinal kanamaya yol açan bu vakayı sunarak, konuyla ilgili literatürü gözden geçirmeyi uygun bulduk.

### Olgu

39 yaşında olan erkek hastamızın 15 yıldan beri nonspesifik dispeptik şikayetleri ve yemeklerden sonra karın ağrısı mevcuttu. Özgeçmişinde 7 yıl önce geçirilmiş sarılık anamnezi vardı. Sigara ve alkol kullanmayan hasta bundan 3 yıl önce he-

**Geliş Tarihi:** 13.04.1996

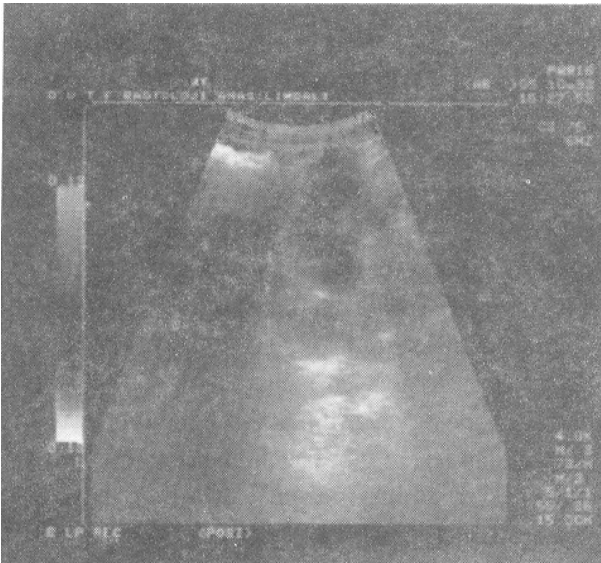
**Yazışma Adresi:** Dr.Ömer Faruk AKINCI  
Harran Üniversitesi Tıp Fakültesi  
Genel Cerrahi AD, ŞANLIURFA



Şekil 1. Psödoanevrizmanın ultrasonografik görünümü.

matemez ve melana nedeniyle bir başka hastanede yatarak tedavi görmüştü. Ancak kısa aralıklarla 3 kez yapılan endoskopisinde ve batın ultrasonografisinde nonspesifik bulgular dışında patoloji saptanamamış, kanama odağı bulunamamış ve nonspesifik tedaviyle taburcu edilmişti.

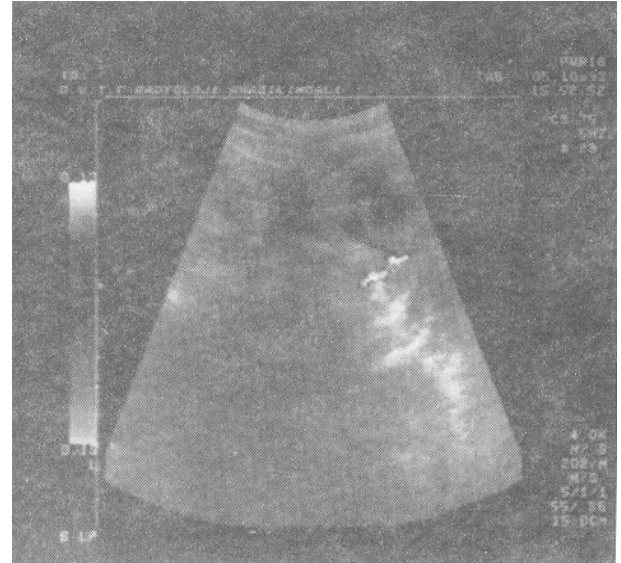Kliniğimize müracaat eden hastanın yapılan endoskopisinde multipl duodenal erozyonlar saptandı. Batın ultrasonografisinde "epigastriumda 59x46 mm boyutlarında, düzgün konturlu, ortasında anekoik görünümü olan, kalın cidarlı kitle lezyonu" tespit edildi. Doppler USG ile yapılan çalışmada kitlenin splenik arterden kaynaklandığı, pul-



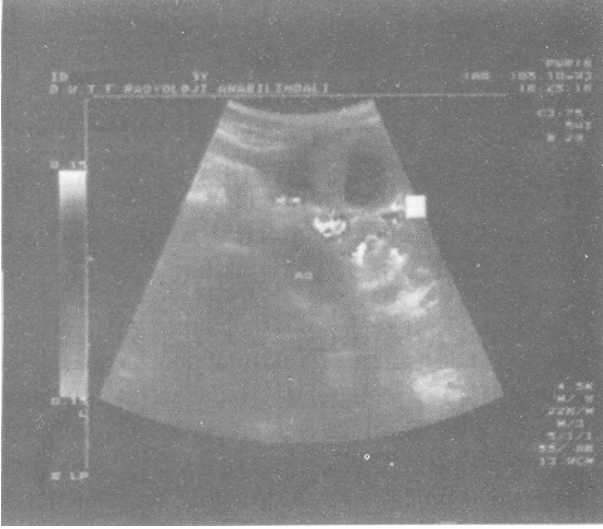
Şekil 2. Doppler Ultrasonografide türbülant akım içeren psödoanevrizma görünümü.

satil olduğu ve pankreatik psödoanevrizma ile uyumlu olduğu gözlemlendi. Bilgisayarlı batın tomografisinde pankreasın özellikle orta ve kuyruk kısmında yer yer heterojen yapıda büyüme ve kuyruk kısmında vasküler kontrastlanma dikkati çekti. Preoperatif yapılan kan ve idrar tekkiklerinde ve kan biyokimyasında serum alkalen fosfatazın hafif yüksek olması dışında patolojik bulgu yoktu.

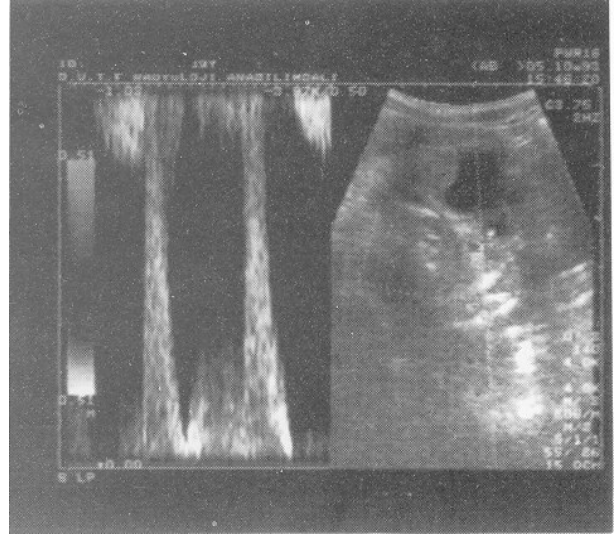
Hasta elektif olarak ameliyat edildi. Operasyonda pankreas kuyruğundan başına kadar uzanan 5x6x12 cm boyutlarında elastik kıvamda pulsatil kitle görüldü. Splenik arter bağlandıktan sonra kitle aşağıda kolon mezosundan, üstte mide arka duvarından serbestleştirildi. Kitle açılarak splenektomiyle beraber kontrollü eksizyon yapıldı. Kitle içinde koagulum vardı. Pankreatik kanal bulundu. Kanal yaklaşık 2 cm çaplıydı ve içinden herbiri 1 cm çapında 3 adet taş çıkarıldı. Pankreatik kanala 28 No Petzer sonda yerleştirilerek eksternal drenaj yapıldı. Çıkarılan dokunun patolojik incelemesi "nonspesifik kronik iltihabi süreç" olarak değerlendirildi. Drenden ilk gün 50 ml, 2. gün 40 ml, 3. gün 20 ml hemorajik mayi geldi. 3. günden sonra minimal pankreatik mayi gelmeye başladı. 7. günde drenaj tamamen kesildi. Postoperatif 30. gün kateterden yapılan radyoopak incelemede pankreas kanalı vizüalize olarak duodenuma geçiş görüldü. Dren 10 numaralı foley sonda ile değiştirildi. Foley sonda, yerleştirildikten 15 gün sonra, yani postoperatif 45. günde çıkarıldı.



Şekil 3. Psödoanevrizmanın boynunda yüksek akımı gösteren parlak renk kodu.



**Şekil 4.** Psödoanevrizma komşuluğunda splenik arterin görünümü.



**Şekil 5.** Psödoanevrizma boynundan alınan akım örneğinde yüksek frekanslı rejeksiyon akımları.



**Şekil 6.** Operasyondan 1 ay sonra opak madde ile çekilen Wirsungografide pankreatik kanalın görünümü ve opak madde'nin duodenuma geçişi.

Dren yerinden akıntı olmadı. Hasta ilk 3 ay aylık, daha sonraki 12 ay 6 aylık periyodlar halinde kontrol edildi. Yapılan biyokimyasal ve ultrasonografik kontrollerde belirgin patoloji saptanmadı.

### Tartışma

Pankreatik psödoanevrizma genellikle kronik alkolik pankreatitle beraber bulunur (2). Bizim hastamızda alkol kullanma anamnezi yoktu. Kronik pankreatitin etyolojisini açıklayacak patoloji bulunamadı. Pankreatitle beraber Wirsung kanalına kanama olması literatürde hemoduktal pankreatit, hemosuccus pankreaticus, pseudohaemobilia gibi isimlerle anılmaktadır (4,5). Kronik pankreatit, gastrointestinal kanamaların sık rastlanmayan bir nedenidir (3). Literatürdeki yayınların çoğu olgu sunuları şeklindedir (6,7,8,9). ancak pankreatik psödoanevrizma kanaması hızla ölüme götürebilen çok ciddi bir pankreatit komplikasyonudur (10,11). Tedavi edilen vakalarda mortalite %12.5 iken tedavi edilmeyenlerde bu oran %90'ın üzerindedir. Yani zamanında tanı ve tedavi mortaliteyi önemli oranda düşürmektedir (12). Eğer gastrointestinal kanama yada intraabdominal hemoraji pankreatik psödokist ile beraberse ve kanamanın diğer sık rastlanan nedenleri endoskopiyle saptanmamışsa psödoanevrizma rüptürü düşünülmelidir (11). Psödokistlerde görülen kanamalar gastrointestinal, intraperitoneal veya intrakistik olabilir. Kanama massif olabileceği gibi bazen az miktarda ve intermittant da olabilir. Bazen Water ampullasındaki kanama gastroduodenoskopiyle görülebilir (3). Hastamızda gastrointestinal sisteme kanama olmuş, ancak endoskopiyle kanama odağı saptanmamıştı.

Vakamızda pankreatik kanal yaklaşık 2 cm genişliğindeydi ve içinde 3 adet taş mevcuttu. Bu durum olayın kronik pankreatit zemininde geliştiğine işaretledi. Ancak taşların çıkarılması kanal oldukça geniş olduğundan zor olmadı. Nitekim pankreatik kanaldaki taşların çıkarılması için intraoperatif rijit üreterorenoskop ve ultrasonik litotriptör kullanıldığını bildiren yayınlar mevcuttur (13).

Tanıda özellikle doppler ultrasonografi ve anjiyografi değerlidir. Nitekim hastamızda tanı doppler ultrasonografi ile konmuştur. Ancak selektif anjiyografi yapılamamıştır.

Tedavide tek başına ya da drenaj prosedürlerinden biriyle beraber, tutulan arterin ligasyonu, gereğinde pankreatik rezeksiyon yapılabilir. Özellikle cerrahi girişimin yüksek risk taşıdığı vakalarda selektif arteriyel kateterizasyon ve embolizasyon pankreatik psödoanevrizmanın tedavisinde uygulanabilen işlemlerdir (2). Transkateter arteriyel embolizasyon doppler sonografi eşliğinde yapılabilmektedir (14). Hastamızda splenik arter ligasyonu, splenektomi ve dışı drenaj işlemi uygulanmış ve herhangi bir komplikasyon gelişmemiştir.

#### KAYNAKLAR

1. Lung JA, Schow PD, Knight L. Splenic artery aneurysm-pancreatic duct fistula. *Am J Surg* 1980; 139(3):430-1.
2. Blanco I, Guillaumes S, Clave P. The treatment a simple pancreatic pseudoaneurysm or one associated with hemossuccus pancreaticus. *Rev Esp Enform Dig* 1992; 81(3): 189-94.
3. Grisendi A, Lonardo A, Della-Casa G. Hemoductal pancreatitis secondary to gastroduodenal artery ruptured pseudoaneurysm: a rare cause of hematemesis. *Am J Gastroenterol* 1991; 86(11): 1654-57.
4. Bivins BA, Sachatello CR, Chuang VP, Brady PA. Hemosuccus pancreaticus (hemoductal pancreatitis): gastrointestinal hemorrhage due to rupture of a splenic artery aneurysm into the pancreatic duct. *Arch Surg* 1978; 113(6):751-3.
5. Ambos M, Redmond P, DeGrazia JA. Hemoductal pancreatitis. *Gastrointest Radiol* 1980; 15;5(4):349-51.
6. Gadacz TR, Trunkey D, Kieffer RF Jr. Visceral vessel erosion associated with pancreatitis. Case reports and a review of the literature. *Arch Surg* 1978; 113(12):1438-40.
7. Lam AY, Bricker RS. Pancreatic pseudocyst with hemorrhage into the gastrointestinal tract through the duct of Wirsung. *Am J Surg* 1975 Jun; 129(6):694-5.
8. Srinivas M, Kataria R, Bhatnagar V, Tandon N, Iyer KV, Gupta AK. Intra-pancreatic splenic artery pseudoaneurysm. A rare complication of chronic calcific pancreatitis. *Pediatr Surg Int* 1998; 13(2-3):171-4.
9. Orr KB Massive pancreatic duct haemorrhage. *Aust N Z J Surg* 1996; 66(12):843-5.
10. Moritar, Muto N, Knapaya M. Successful transcatheter embolization of pseudoaneurysm associated with pancreatic pseudocyst. *Am J Gastroenterol* 1991; 86(9): 1264-67.
11. Pitkaranta P, Haapiainen R, Kivisaari L. Diagnostic evaluation and aggressive surgical approach in bleeding pseudoaneurysms associated with pancreatic pseudocysts. *Scand J Gastroenterol* 1991; 26(1): 58-64.
12. Woods MS, Traverso LW, Kozarek RA. Successful treatment of bleeding pseudoaneurysm of chronic pancreatitis. *Pancreas* 1995; 10(1): 22-30.
13. Haapiainen RK, Lindell OT, Schroder TM. Intraoperative removal of pancreatic duct calculus with a rigid ureterorenoscope and ultrasonic lithotripsy. *Surgery* 1990; 107(3): 353-5.
14. Lim GM, Jeffrey RB, Tolentino CS. Pancreatic pseudoaneurysm: Monitoring the success of transkatheter embolization with duplex sonography. *J Ultrasound Med* 1989; 8(11): 643-6.