

Dr. Özer ARICAN,^a
Dr. Erol UZUNALI^a

^aDermatoloji AD,
Trakya Üniversitesi Tıp Fakültesi,
Edirne

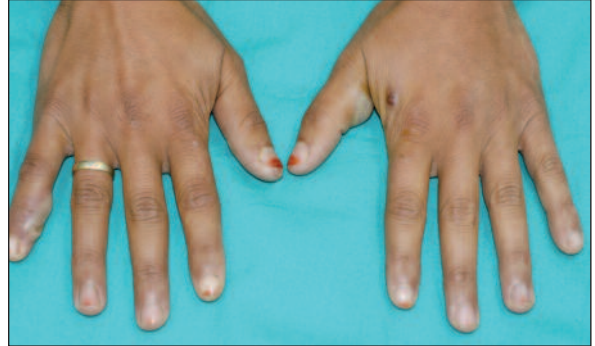
Geliş Tarihi/Received: 22.03.2010
Kabul Tarihi/Accepted: 20.08.2010

Yazışma Adresi/Correspondence:
Dr. Özer ARICAN
Trakya Üniversitesi Tıp Fakültesi,
Dermatoloji AD, Edirne,
TÜRKİYE/TURKEY
ozerari@gmail.com

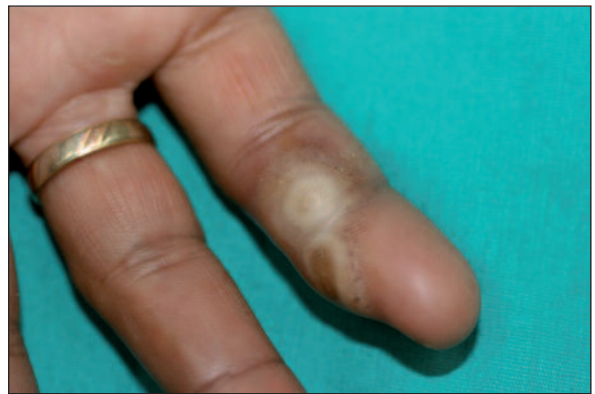Yirmi üç yaşında hayvancılıkla uğraşan kadın hasta, iki haftadır ellerinde su toplayan ağrılı kabarıklıklar yakınmasıyla polikliniğimize başvurdu. Hasta, aile hekimi tarafından verilen ve bir haftadır kullandığı sistemik antibiyotiğe rağmen lezyonlarında bir gerileme olmadığını söylüyordu. Hastanın yapılan dermatolojik muayenesinde bilateral olarak; el sırtlarında, parmaklarda ve avuç içlerinde yerleşmiş çok sayıda yaklaşık 1-2 cm boyutlarında, yer yer merkezinde göbeklenme gösteren, hafif eritemle çevrili dokunmakla hassas papüloveziküler lezyonlar saptandı (Resim 1 ve 2).

Sistemik muayenesinde her iki epitroklear ve aksiller lenf nodlarında ağrısız olarak büyüme palpe edildi. Bunun dışında genel durumu iyi olan hasta, ateş, kırgınlık gibi semptomlar da tanımlamıyordu. Özgeçmişinde bilinen bir hastalığı yoktu. Karaciğer ve böbrek fonksiyonları, hemogram ve sedimentasyon dahil rutin laboratuvar incelemelerinde patolojik bulguya rastlanmadı. Alınan bakteri kültürü negatifti. Hasta kabul etmediği için lezyondan deri biyopsisi alınamadı.

Anamnezde hastanın yetiştirdiği ineklerin bazılarının memelerinde de benzer bir takım lezyonlar olduğu öğrenildi. Bu klinik ve laboratuvar bulgularına göre tanınız nedir?



RESİM 1: Bilateral, el sırtlarında çok sayıda bir - iki cm boyutlarında ağrılı papüloveziküler lezyonlar.



RESİM 2: Parmak fleksör yüzünde papüloveziküler lezyonlar.