

Tanınız Nedir?

What is Your Diagnosis?

İsa AN,^a
Murat ÖZTÜRK,^c
İbrahim İBİLOĞLU^b

^aDeri ve Zührevi Hastalıkları AD,

^bPatoloji AD,

Dicle Üniversitesi Tıp Fakültesi,
Diyarbakır

^cDeri ve Zührevi Hastalıkları AD,
Yüzüncü Yıl Üniversitesi Tıp Fakültesi,
Van

Geliş Tarihi/Received: 13.09.2017

Kabul Tarihi/Accepted: 10.10.2017

Yazışma Adresi/Correspondence:

İsa AN

Dicle Üniversitesi Tıp Fakültesi,

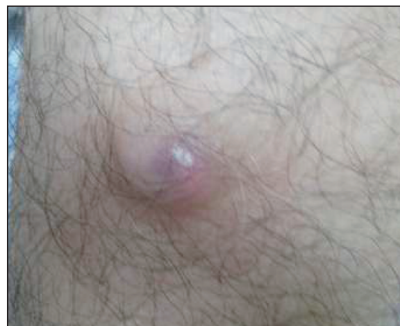Deri ve Zührevi Hastalıkları AD,

Diyarbakır,

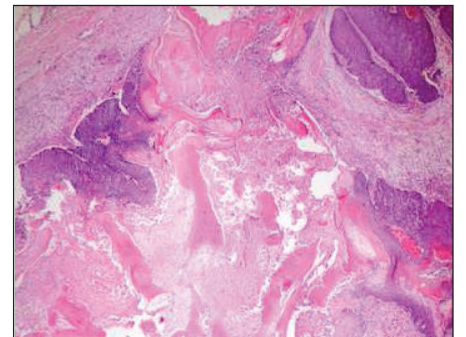
TÜRKİYE/TURKEY

is_an89@hotmail.com

Altmış üç yaşındaki erkek olgu, sağ ön kolda üç aydan beri var olan lezyon şikâyeti ile başvurdu. Olgunun öyküsünde; bu lezyona ağrı, kaşıntı, yanma, batma gibi herhangi bir semptomun eşlik etmediği ve lezyon bölgesine bir travma öyküsünün olmadığı öğrenildi. Daha önce kendinde ve ailesinde benzer bir lezyon öyküsü vermeyen olgunun öz geçmişi, soy geçmişi ve sistem sorgulamasında herhangi bir özellik bulunmamaktadı. Dermatolojik muayenede sağ ön kol fleksör yüzünde 2 cm çapında mavi-mor renkli ağrısız sert nodüler lezyon saptandı (Resim 1). Tam kan sayımı ve karaciğer fonksiyon testlerini de içeren rutin laboratuvar testleri normaldi. Lezyon total olarak eksize edildi. Lezyonun histopatolojik incelenmesinde bazaloid hücre kümeleri ve hayalet hücreleri görüldü (Resim 2).



RESİM 1: Sağ ön kol fleksör yüzünde 2 cm çapında, mavi-mor renkli ağrısız sert nodüler lezyon görülmektedir.



RESİM 2: Histopatolojik incelemesinde bazaloid hücre kümeleri ve hayalet hücreleri görülmektedir (HE;X40).

Anahtar Kelimeler: Cilt; pilomatiksoma

Keywords: Skin; pilomatixoma