

## Down Sendromlu Yenidoğanlarda Geçici Lösemi

### Transient Leukemia in Newborns with Down Syndrome: Case Report

Dr. Meryem ALBAYRAK,<sup>a</sup>  
Dr. Zühre KAYA,<sup>a</sup>  
Dr. Ebru YILMAZ KESKİN,<sup>a</sup>  
Dr. Ülker KOÇAK,<sup>a</sup>  
Dr. Türkiz GÜRSEL<sup>a</sup>

<sup>a</sup>Pediyatrik Hematoloji BD,  
Gazi Üniversitesi Tıp Fakültesi, Ankara

Geliş Tarihi/Received: 29.12.2008  
Kabul Tarihi/Accepted: 25.03.2009

Yazışma Adresi/Correspondence:  
Dr. Meryem ALBAYRAK  
Gazi Üniversitesi Tıp Fakültesi,  
Pediyatrik Hematoloji BD, Ankara,  
TÜRKİYE/TURKEY  
meryemtombak@yahoo.com

**ÖZET** Geçici lösemi (geçici miyeloproliferatif hastalık), Down sendromlu yenidoğanlarda %10 oranında görülür. Olguların çoğu kendiliğinden iyileşirken, %20'sinde ileride akut lösemi (AMKL) gelişebilir. Geçici lösemide hepatosplenomegali, anemi, lökositoz, trombositopeni, periferik kanda blastların varlığı karakteristik bulgulardır. Biz, yenidoğan döneminde geçici lösemi tanısı alan Down sendromlu dört olgu sunuyoruz. Bu olgulardan Mozaik Down sendromlu bebek hidrops fetalis ile doğdu. İlk hafta içinde karaciğer fonksiyonlarında ilerleyici bozulma ve periferik kanda blast artışı nedeniyle düşük doz ARA-C (sitarabin) (10 mg/m<sup>2</sup>, 2 dozda, 7 gün) verildi. Duodenal atrezili bir olgu tümör lizis sendromundan kaybedildi. Diğer iki olgu 5 ve 10 yıldan beri sağlıklı izlenmekte olup akut lösemi geliştirmemişlerdir. Sonuç olarak, yenidoğan döneminde geçici lösemi tanısı ile izlenen Down sendromlu olguların tedavisiz izleminde kendiliğinden, olası komplikasyonların ise destek tedavisi ile düzelebileceğini, ilerleyici karaciğer bozukluğu gelişenlerde düşük doz ARA-C kemoterapisi ile etkin tedavi sağlanacağını vurgulamak istedik.

**Anahtar Kelimeler:** Down Sendromu; geçici lösemi; yenidoğan; GATA1 mutasyonu

**ABSTRACT** Transient leukemia (transient myeloproliferative disease) is seen 10% of newborns with Down Syndrome. Although it usually disappears spontaneously, 20% of these children will develop acute leukemia (AMKL). Hepatosplenomegaly, anemia, leukocytosis, thrombocytopenia, immature leukocytes in blood smear are characteristic signs. Here, we present four newborns cases of Down syndrome with transient leukemia. One of them has mozaic form was born with hidrops fetalis. We have given low dose ARA-C (cytarabine) (10 mg/m<sup>2</sup>, 2 doses, 7 days) to this case because of progressive liver dysfunction and increased blast count in peripheral blood that caused rapid improvement. One case with duodenal atresia died because of tumor lysis syndrome. Other two cases have been followed up for five and ten years in good health. In conclusion, transient leukemia in newborns with Down syndrome resolves with supportive therapy in most patients but early death and development of myeloid leukemia may occur. We want to emphasize the importance of careful evaluation of these children and rare need of therapy with low dose cytarabine ARA-C chemotherapy.

**Key Words:** Down Syndrome; transient leukemia; newborn; GATA1 mutation

Türkiye Klinikleri J Pediatr 2010;19(3):249-53

**G**eçici lösemi (GL) (geçici miyeloproliferatif hastalık), Down sendromlu yenidoğanlarda %10 oranında görülür.<sup>1</sup> Hepatosplenomegali, asit, perikardiyal efüzyon, anemi, lökositoz, trombositopeni, periferik kanda blast sayısının kemik iliğinden fazla olması ile karakterizedir. Down sendromlu olgularda GL 3 ay içinde kendiliğinden düzelirken

%20 oranında ilk 4 yaşta akut lösemi gelişebilir.<sup>2</sup> Karaciğerde fibrozis, hidrops benzeri bulgular, miyokarda lösemik infiltrasyon yaşamı tehdit eden komplikasyonlardır. Hastalıkta kendiliğinden iyileşme sık görülmekle birlikte nadiren kemoterapi verilen olgular da bildirilmiştir.<sup>3</sup> 1998-2007 yılları arasında bölümümüzde Down sendromu ve GL tanısı ile izlenen dört olgu sunulmuştur.

## OLGU SUNUMU

### OLGU 1

Otuz iki yaşındaki annenin 4. gebeliğinden, 2800 gr olarak, 35 haftalık doğan erkek bebek; prematürite, respiratuvar distres sendromu ve intrauterin 32 haftalıkken saptanan duodenal atrezi nedeniyle yenidoğan yoğun bakımda izleme alındı. Fizik muayenede hipotoni, siyanoz, takipne, burun kökü basıklığı, epikantal katlantı, simian çizgisi ve hepatosplenomegali vardı.

Laboratuvar değerlendirmesinde hemoglobin (Hb): 16.7 g/dL, beyaz küre (BK):  $110 \times 10^6/L$ , trombosit (Tr):  $359 \times 10^6/L$  idi. Periferik yaymada %76, kemik iliği aspirasyonunda %67 bazofilik sitoplazmalı, 2-4 nükleoluslu, yer yer saçaklı blastlar izlendi. Ürik asit: 16.8 mg/dL, ALT: 103 U/L, LDH: 9837 U/L, Ca: 7.4 mg/dL, P: 6.5 mg/dL, karyotip analizi 47 XX + 21 olarak saptandı. Üçüncü günden itibaren beyaz küre sayısı yükseldi, Hb (12.5 g/dL) ve Tr ( $50 \times 10^6/L$ ) değerleri düştü, ürik asit yükseldi,

iki kez lökorez amaçlı kan değişimi yapıldı. Hiperürisemi, hiperfosfatemisi, oligüri, kreatinin 3.7 mg/dL olması nedeniyle periton diyalizi açılan hasta sekizinci günde kaybedildi.

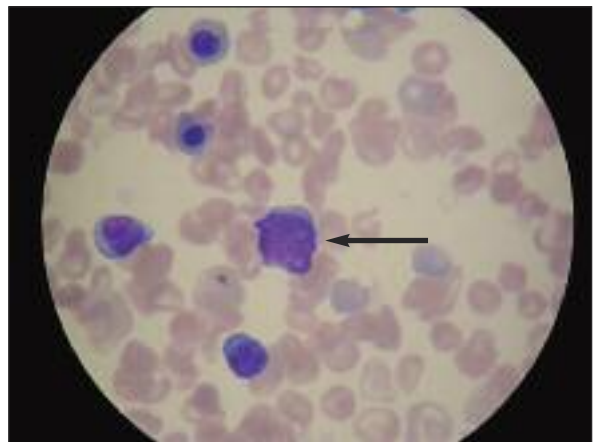
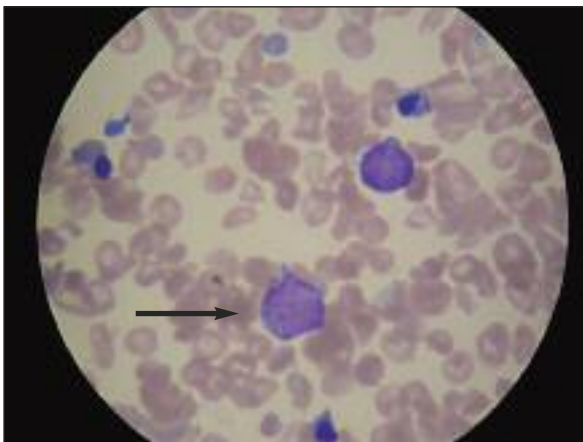
### OLGU 2

Otuz sekiz yaşındaki annenin beşinci in vitro fertilizasyon (IVF) gebeliğinden, 1800 g olarak, sezaryen ile 33 haftalık doğan, hidrops fetalis ve derin anemi nedeni ile izlenen 3 günlük kız olguda, fizik muayenede; soluk görünüm, 1/6 dereceden sistolik üfürüm, hipotoni, burun kökü basıklığı, epikantal katlantı, simian çizgisi ve hepatosplenomegali saptandı.

Laboratuvar değerlendirmesinde Hb: 11 g/dL, BK:  $14 \times 10^6/L$ , Tr:  $89 \times 10^6/L$ , periferik yayma: %56, kemik iliği aspirasyonunda %26 bazofilik sitoplazmalı, 2-4 nükleoluslu, yer yer saçaklı blastlar görüldü (Resim 1).

Biyokimyasal tetkiklerinde LDH yüksekliği (1394 U/L) dışında patoloji saptanmadı. Telekardi-yografide kardiyomegali, ekokardiyografide patent foramen ovale, perikardiyal efüzyon görülen hastanın batın ultrasonografisinde hepatomegali, splenomegali ve yaygın serbest sıvı saptandı. Karyotip analizi: 47 XX+21 mozaik olarak tespit edildi.

Periferik kan yaymasında %56, kemik iliğinde %26 blast olması nedeni ile Down sendromu ve geçici miyeloproiferatif hastalık olarak değerlendirildi. Olgunun izleminde karaciğer enzimleri nor-



RESİM 1: Periferik yayma: Bazofilik sitoplazmalı, 2-4 nükleoluslu, yer yer saçaklı blastlar (Wright boyası, x100).

malin 10 katına, bilirubin değerleri 5 katına, BK 99 x 10<sup>6</sup>/L'ye yükseldi. Karaciğer fonksiyonlarında bozulma, BK ve blast sayısındaki artış nedeni ile düşük doz ARA-C (10 mg/m<sup>2</sup>, 2 dozda, 7 gün) verildi. Kemoterapi sonrası assit ve perikardiyal efüzyon geriledi, BK sayısı ve periferik kanda blast oranı giderek azaldı. Tedavi bitiminden 15 gün sonra karaciğer ve dalakta küçülme olurken, periferik yaymada blast izlenmedi. Olgu bir yıldır genel durumu iyi olarak takip edilmektedir.

### OLGU 3

Yirmi iki yaşındaki annenin ikinci gebeliğinden, 2800 g olarak, normal spontan vajinal yolla 38 haftalık doğan kız olgunun doğumunda hepatosplenomegalisi ve tüm vücudunda en büyüğü 1 x 1 cm, mavi-mor renkli deriden kabarık döküntüleri vardı.

Laboratuvar değerlendirmesinde Hb: 16.6 g/dL, BK: 13.6 x 10<sup>6</sup>/L, Tr: 43 x 10<sup>6</sup>/L idi. Periferik yaymada %33, kemik iliği aspirasyonunda %10 blast görüldü. Kromozom analizi 47 XX t21 olarak saptandı. Genel durumu iyi, biyokimyasal değerleri normaldi. Cilt lezyonlarından yapılan biyopside malign tümör infiltrasyonu saptandı ve GL düşünlüdü. Bu lezyonlar kendiliğinden iki haftada düzeldi. Olgu yedi yıldır sorunsuz izlenmektedir.

### OLGU 4

Otuz sekiz yaşındaki annenin IVF gebeliğinden 1500 g olarak, 35 haftalık doğan erkek olgunun fizik muayenesinde hipertelorizm, mikrognati ve hepatosplenomegali saptandı. Laboratuvar değerlendirmesinde Hb: 14.4 g/dL, BK: 36 x 10<sup>6</sup>/L, Tr: 25 x 10<sup>6</sup>/L olarak ölçülen olgunun periferik yaymasında %36, kemik iliği aspirasyonunda %25 blast vardı. Prenatal kromozom analizinde 47 XX t21 tespit edilen Down sendromlu olguda hastada GL düşünlüdü. Hastanın hematolojik parametreleri ve klinik durumu tedavisiz bir ayda düzeldi. Olgu üç yıldır sorunsuz olarak izlenmektedir.

### TARTIŞMA

Down sendromlu olguların %10'unda yenidoğan döneminde GL gelişirken bu olguların %20'sinde mi-

yeloid lösemi ortaya çıkar.<sup>1</sup> Olguların bir kısmı asemptomatiktir. Bir kısmında ise hepatosplenomegali, efüzyon, peteşi, purpura gibi bulgular gözlenebilir. GL tanımı olarak üç ayda düzeler. Nadiren karaciğer fibrozisi, karaciğer yetmezliği, perikardiyal ve plevral efüzyon gibi fatal seyredabilen komplikasyonlar ya da birinci olguda görüldüğü gibi tümör lizis sendromu gelişebilir.<sup>2</sup> Klinik bulgular, megakaryoblastların, periferik kan, kemik iliği, cilt ve karaciğerde birikmesi sonucunda meydana gelir. Multiorgan infiltrasyon, özellikle hepatik infiltrasyon, karaciğer fibrozisine neden olduğu için ölümcüldür. Hidrops fetalis, intrauterin dönemde başlayan ağır anemi, perikardiyal veya plevral efüzyon, yaygın ödem ve hepatosplenomegali ile seyretmekte olup, ağır GL'nin göstergesidir.<sup>3-7</sup> Mozaik tipte ise klinik bulgular normal olabileceği gibi, Down sendromuna ait tüm özellikleri de gösterebilir. Mozaik Down sendromlu olguda (olgu 2) klinik bulgular hafif olmasına rağmen (epikantus, tek taraflı simian çizgisi) hidrops fetalis ile doğmuştur.

Deri lezyonları hastalığın en sık (%30) ve başlangıç bulgusu olup, subkütan nodüller veya mavi-mor renkte makülo-papüler lezyonlar şeklinde görülmektedir.<sup>8</sup> Ancak spesifik olmayan deri lezyonları da olabilir. Üçüncü olguda, GL'nin karakteristik bulgularından olan deri lezyonları vardı.

Ülkemizde Kılıç ve ark.nın bir çalışmasında 51 Down sendromlu olgunun %1.9'unda akut lösemi tespit edilmiştir.<sup>9</sup> GL olan Down sendromlu olgularda ise dört yılda %19 oranında akut megakaryositik lösemi gelişir.<sup>3</sup>

Hematopoezde düzenleyici rolü olan 21. kromozomun trizomi/mozaizmi ve GATA-1 gen mutasyonu birlikteliğinde; intrauterin dönemde hematopietik kök hücrede geçici olgunlaşma bozukluğu olduğu, ancak yenidoğan döneminde regresyona uğradığı ve ilk 4 yaşta ortaya çıkan başka bir ek mutasyon sonucu akut lösemi geliştiği öne sürülmektedir.<sup>10</sup>

GATA-1 hematopietik transkripsiyon faktörü olup, kök hücrenin eritrosit ve megakaryosit serisine özgü dönüşümünde ve olgunlaşmasında önemli rol oynar.<sup>11</sup> Tek başına GATA-1 mutasyon-

ları, eritroid ve megakaryositik seride olgunlaşmayı engelleyerek öncül hücrelerin artışına neden olur.<sup>10</sup> Öncüllerdeki bu kontrolsüz artış, 21. kromozomun trizomisi varlığında veya mozaik tip Down sendromlu olgularda malign dönüşüm için zemin hazırlamaktadır.<sup>11,12</sup> Pine ve ark., 585 Down sendromu olgusunun 22 (%3.8)'sinde GATA-1 mutasyonu saptamış, bu olguların da ikisinde AMKL geliştiğini bildirmiştir.<sup>13</sup>

Hematopoietik büyüme faktörünü kodlayan GATA-1'deki somatik mutasyonlar, Down sendromlu GL ve AMKL'li olgularda bildirilmiştir.<sup>7</sup> Literatürde Down sendromlu GL'li olgularda trizomi 21 dışında kromozomal anormallikler gösterilmemiştir. Ancak GL sonrası AMKL gelişen olgularda başka mutasyonların varlığı ve trizomi 8, trizomi 19, parsiyel trizomi 1q, parsiyel trizomi 7q, monozomi 1, der(7),t(1;7) gibi kromozomal anormallikler tanımlanmıştır.<sup>10,14</sup> Sunulan olgularda trizomi 21 dışında kromozom anomalisine rastlanmamış olup uzun süreli izlemlerinde de malignensi gelişmemiştir.

Hematopoiezisin GATA1 mutasyonlarının, fetal karaciğerde yer alan hematopoietik hücrede, intrauterin dönemde başladığı, hematopoiezisin fetal karaciğerden kemik iliğine geçmesi ile birlikte, geçici lösemide kendiliğinden düzelme olduğu bildirilmiştir.<sup>7,15</sup>

Geçici lösemi, kendiliğinden düzelmekle birlikte; karaciğer yetmezliği, blast sayısının periferde

artması, hastanın genel durumunun bozulması gibi durumlarda tedavi gerektirebilir.

Geçici lösemi tedavisinde düşük doz ARA-C kullanılır. Ancak yenidoğan döneminde kemoterapi tedavisinin kullanımı nadir ve sınırlıdır. Massey ve ark. 1984-1989 yılları arasında kemoterapi uygulanan 12 GL'li Down sendromlu hastanın beşinde tam iyileşme izlemiştir.<sup>3</sup> Diğer bir çalışmada da Down sendromu ve GL'si olan 148 hastada %66 spontan düzelme izlenirken, %19 hastada düşük doz ARA-C ile remisyon sağlanmıştır.<sup>16</sup> Mozaik tip Down sendromu ile izlenen olgu 2'ye ilk hafta içinde periferik kanda blast sayısında artış, karaciğer fonksiyonlarında kötüye gidiş, genel durumunda bozulma olması nedeniyle düşük doz ARA-C (10 mg/m<sup>2</sup>, 2 dozda, 7 gün) verildi. Hematolojik ve klinik olarak dramatik iyileşme görüldü.

Yenidoğan döneminde GL tanısı ile izlenen Down sendromlu olguların tedavisiz izleminde kendiliğinden düzelme görülürken, ilerleyici karaciğer bozukluğu gelişenlerde düşük doz ARA-C kemoterapisi ile etkin tedavi sağlanabilir.

Down sendromlu yenidoğanlarda özellikle tipik cilt lezyonları, kan sayımında lökositoz, periferik kanda blast, trombositopeni ve hepatosplenomegali varlığında geçici lösemi olabileceği akla gelmeli ve bu olgularda ilk 4 yaşta AMKL gelişimi riskinin yüksek olması nedeni ile dikkatli izlem yapılmalıdır.

## KAYNAKLAR

1. Kivivuori SM, Rajantie J, Siimes MA. Peripheral blood cell counts in infants with Down's syndrome. *Clin Genet* 1996;49(1):15-9.
2. Zipursky A. Transient leukaemia--a benign form of leukaemia in newborn infants with trisomy 21. *Br J Haematol* 2003;120(6) 930-8.
3. Massey GV, Zipursky A, Chang MN, Doyle JJ, Nasim S, Taub JW, et al; Children's Oncology Group (COG). A prospective study of the natural history of transient leukemia (TL) in neonates with Down syndrome (DS): Children's Oncology Group (COG) study POG-9481. *Blood* 2006;107(12):4606-13.
4. Zipursky A, Brown E, Christensen H, Sutherland R, Doyle J. Leukemia and/or myeloproliferative syndrome in neonates with Down syndrome. *Semin Perinatol* 1997;21(1):97-101.
5. Al-Kasim F, Doyle JJ, Massey GV, Weinstein HJ, Zipursky A; Pediatric Oncology Group. Incidence and treatment of potentially lethal diseases in transient leukemia of Down syndrome: Pediatric Oncology Group Study. *J Pediatr Hematol Oncol* 2002;24(1):9-13.
6. Öztürk G, Koçak Ü, Koç E, Özkaya O, Türkyılmaz C, Atalay Y, et al. Tumor lysis syndrome in transient myeloproliferative disorder associated with Down syndrome. *Turk J Haematol* 1999;16(3):121-3.
7. Dixon N, Kishnani PS, Zimmerman S. Clinical manifestations of hematologic and oncologic disorders in patients with Down syndrome. *Am J Med Genet C Semin Med Genet* 2006;142C(3):149-57.

8. Solky BA, Yang FC, Xu X, Levins P. Transient myeloproliferative disorder causing a vesiculopustular eruption in a phenotypically normal neonate. *Pediatr Dermatol* 2004;21(5): 551-4.
9. Kılıç M, Taşkın E, Aygün DA, Özdiller Ş. [The retrospective evaluation of fifty-one cases of Down's syndrome] *Türkiye Klinikleri J Pediatr* 2003;12(4):222-9.
10. Hitzler JK. Acute megakaryoblastic leukemia in Down syndrome. *Pediatr Blood Cancer* 2007;49(7 Suppl):1066-9.
11. Chou ST, Opalinska JB, Yao Y, Fernandes MA, Kalota A, Brooks JS, et al. Trisomy 21 enhances human fetal erythro-megakaryocytic development. *Blood* 2008;112(12):4503-6.
12. Hitzler JK, Cheung J, Li Y, Scherer SW, Zippursky A. GATA1 mutations in transient leukemia and acute megakaryoblastic leukemia of Down syndrome. *Blood* 2003;101(11):4301-4.
13. Pine SR, Guo Q, Yin C, Jayabose S, Druschel CM, Sandoval C. Incidence and clinical implications of GATA1 mutations in newborns with Down syndrome. *Blood* 2007;110(6): 2128-31.
14. Kito T, Taki T, Hayashi Y, Nakamura K, Irino T, Osaka M. Transient abnormal myelopoiesis in a Down syndrome newborn followed by acute myeloid leukemia: identification of the same chromosomal abnormality in both stages. *Cancer Genet Cytogenet* 2009;188(2):99-102.
15. Crispino JD. GATA1 in normal and malignant hematopoiesis. *Semin Cell Dev Biol* 2005; 16(1):137-47.
16. Zwaan MC, Reinhardt D, Hitzler J, Vyas P. Acute leukemias in children with Down syndrome. *Pediatr Clin North Am* 2008;55(1):53-70.