

# Süt Çocuğu Dönemi Konvülsiyonları ve Serebral Venöz Sinüs Trombozunun Önemi

## THE SEIZURES IN INFANCY AND THE IMPORTANCE OF CEREBRAL VENOUS SINUS THROMBOSIS

Coşkun ÇELTİK\*, Serap KARASALIHOĞLU\*\*, Betül ACUNAŞ\*\*, Ülfet VATANSEVER\*, Suriye ALTIAY\*\*\*, Özer PALA\*\*

\* Yrd.Doç.Dr., Trakya Üniversitesi Tıp Fakültesi Çocuk Sağlığı ve Hastalıkları AD,

\*\* Prof.Dr., Trakya Üniversitesi Tıp Fakültesi Çocuk Sağlığı ve Hastalıkları AD,

\*\*\* Uz.Dr., Trakya Üniversitesi Tıp Fakültesi Çocuk Sağlığı ve Hastalıkları AD, EDİRNE

### Özet

**Amaç:** Süt çocukluğu dönemindeki konvülsiyon nedenlerinin araştırılması ve Serebral venöz sinüs trombozu (SVST) saptananlar ile saptanmayan olguların özelliklerinin karşılaştırılması ve SVST'li olguların özelliklerinin vurgulanmasıdır.

**Gereç ve Yöntem:** Trakya Üniversitesi Tıp Fakültesi Çocuk Sağlığı ve Hastalıkları Anabilim Dalı tarafından konvülsiyon nedeniyle takip edilen 66 süt çocuğu retrospektif olarak değerlendirildi. SVST saptananlar ile saptanmayan olgular; klinik özellikler, morbidite ve mortalite yönünden karşılaştırıldı.

**Bulgular:** Önde gelen konvülsiyon nedenleri sırasıyla; febril konvülsiyon, yenidoğan döneminde geçirilmiş patolojiler (perinatal asfiksi, prematürite, sepsis, konvülsiyon, vs.), sepsis + menenjit ve diğerleri idi. Olguların 12'sinde (%18.2) konvülsiyon etyolojisi bulunamadı. Serebral görüntüleme yöntemleri ile 4 (%7.0) olguda SVST saptandı. SVST'li olguların etyolojisinde sepsis ve gastroenterite bağlı dehidratasyon mevcuttu. SVST'li olguların nöbetleri daha sık ve antikonvülsan tedaviye daha dirençli idi. Bunlarda status epileptikus ve fokal nöbetler daha fazla gözlenmişti. Ayrıca SVST'li olguların hastanede yatırılma süreleri SVST'siz olgulara göre belirgin olarak daha uzundu. Olguların iki yıllık takiplerinde, nöromotor sekel oranının SVST'li olgularda daha yüksek olduğu belirlendi.

**Sonuç:** SVST, konvülsiyon etyolojisinde nadir saptanan bir neden olmakla birlikte, sepsis, dehidratasyon gibi durumlarda düşünülmeli ve buna yönelik yaklaşım uygulanmalıdır.

**Anahtar Kelimeler:** Serebral venöz sinüs trombozu, Sinovenöz tromboz, Konvülsiyon, Süt çocuğu

T Klin Pediatri 2003, 12:238-244

### Summary

**Purpose:** The aim of this study is to evaluate the causes of seizures in infancy and to compare those infants with cerebral venous sinus thrombosis (CVST) and those without CVST as clinical findings, morbidity and mortality.

**Material and Method:** Sixty-six infants hospitalised for their seizures in Paediatrics Department of Trakya University were retrospectively evaluated for clinical findings, morbidity and mortality. The features of cases with CVST and without CVCT were compared.

**Results:** The most common causes of seizures in our series were febrile seizures, afebrile seizures due to neonatal disorders (such as asphyxia, prematurity, sepsis, seizures etc.) and infections (sepsis and meningitis). The aetiology of seizures in the 12 cases (18.2%) could not be determined. CVST were diagnosed in four cases (7.0%) by means of cerebral imaging modalities. The most common cause of CVST was sepsis followed by dehydration due to gastroenteritis. The seizures in the cases with CVST were more frequent and more refractory to anticonvulsant therapy. Status epilepticus and focal seizures were more frequently observed in cases with CVST. In addition, the duration of hospitalisation was significantly longer in those infants with CVST than those without CVST. Neuromotor sequela was more frequently observed in those patients with CVST than those without CVST during the two-year follow-up.

**Conclusion:** Although CVST is a rare cause of convulsions of infancy; it should be taken in to consideration in patients with sepsis and dehydration.

**Key Words:** Cerebral venous sinus thrombosis, Sinovenous thrombosis, Seizures, Infant

T Klin J Pediatr 2003, 12:238-244

Süt çocuğu dönemi konvülsiyonları, ileri dönemde epilepsiye dönüşmesi, mortalite veya morbiditeye sebep olması nedeniyle önemlidir. Bu

nedenle bu tür konvülsiyonların etyolojik ve klinik özelliklerinin belirlenmesi ve vurgulanması gerekir.

İlk kez ortaya çıkan süt çocuğu dönemi konvülsiyonlarında sebep olarak, genellikle intrakranial enfeksiyonlar (menenjit, ensefalit, abse), febril konvülsiyonlar, travma ve entoksikasyonlar sorumlu tutulurken, metabolik nedenler ve serebral venöz sinus trombozunun da yer aldığı vasküler nedenler daha nadirdir (1-3). Kronik tekrarlayıcı konvülsiyonlardaki sebepler ise, idiyopatik olabileceği gibi, merkezi sinir sistemi (MSS)'nin gelişimsel anomalileri, dejeneratif hastalıklar, nörokütanöz sendromlar, neoplazmalar ve MSS'ni ilgilendiren diğer patolojiler de etyolojide rol oynamaktadır (1-3).

Konvülsiyon etyolojisinde yer alan, ancak nadir rastlanması sebebiyle çok fazla vurgulanmayan Serebral Venöz Sinüs Trombozu (SVST), süt çocukluğu döneminde ağır sekillere ve ölümlere neden olduğu için önemli bir durumdur. SVST, ağır dehidratasyon, polisitemik siyanotik kalp hastaları yanı sıra otitis media, mastoidit, menenjit, beyin absesi, sellülit, pnömoni, endokardit vb. gibi ciddi enfeksiyonlarda gözlenebilir (2,3). Ayrıca kranial travma, nefrotik sendrom, sistemik lupus eritematozus, lösemi, nonhodgkin lenfoma, nöroblastoma, Evan's sendromu, antifosfolipid sendromu, asfiksi ve bazı ilaçlara (hormon preparatları, danazol, L-asparajinaz, alkol, amfetamin, eroin) bağlı olarak da gelişebilir (2-9).

SVST'li bazı olguların etyopatogenezinde antitrombin III, protein C, protein S, plazminojen eksikliği ile ilişkili trombüs gelişimi sorumlu tutulmuştur (2,3,8). Ayrıca bazı olgularda Faktör V-Leiden mutasyonu ile ilişkili olarak, aktive protein C'nin antikoagulan özelliğine bir direnç gelişmesi sonucunda da venöz sinüs trombozlarının oluştuğu bildirilmiştir (2,3,9,10).

Bu çalışmada, süt çocukluğu dönemindeki konvülsiyonlar genel olarak değerlendirilmiş olup, SVST saptananlar ile saptanmayan olguların özelliklerinin karşılaştırılması ve mortalite ve/veya morbiditeye sebep olması nedeniyle SVST'nin öneminin vurgulanması amaçlanmıştır.

### Gereç ve Yöntem

1996 Ocak - 1998 Mayıs tarihleri arasında kliniğimize konvülsiyon nedeniyle başvuran 66 süt

çocuğu retrospektif olarak değerlendirmeye alındı. Bu hastaların yaş, cinsiyet, doğum tipi, doğum ağırlığı, yenidoğan döneminde geçirilmiş patolojik bir sorunlarının olup olmadığı, genel olarak konvülsiyon nedenleri, konvülsiyon tipleri, öncesinde konvülsiyon geçirilip geçirilmediği, başvuru zamanındaki bilinç durumları, nöbetlerinin aynı gün içinde kaç kez tekrarladığı, statusa dönüşüp dönüşmediği gibi özelliklere bakıldı. Aralıksız ya da kısa aralıklarla en az 30 dakika süren konvülsiyonlar, status epileptikus olarak kabul edildi. Ayrıca olguların soygeçmiş özellikleri, hastanede yatış süreleri, EEG, BBT ve/veya MRG sonuçları, eksitus ve sağ kalım oranları belirlendi. Çıkış muayenesi ve hastaların iki yıllık takiplerindeki kontrol muayeneleri ve Denver Gelişimsel Tarama Testi (DGTT) sonuçlarına göre sekel oranları tespit edildi. Görüntüleme yapılan olgular arasında SVST saptanmayan olgular (Grup 1) ile SVST saptanan olguların (Grup 2) yaş, cinsiyet, hastanede yatış süreleri ve klinik özellikleri; konvülsiyon sayıları, konvülsiyon tipi, mortalite, morbidite oranları istatistiksel olarak karşılaştırıldı.

İstatistiksel veriler bilgi işlem merkezimizdeki SPSS istatistik programı ile değerlendirildi. İstatistiksel işlemler için öncelikle parametrelerin normal dağılıma uygun olup olmadıklarını belirlemek için Kolmogorov-Smirnov ve Shapiro-Wilk testleri uygulandı. Değerlerin nonparametrik olması nedeniyle ölçülebilen değerlerinin karşılaştırılmasında Mann Whitney U, nominal değerlerin karşılaştırılmasında, gruplardan birinin olgu sayısının 5'in altında olması nedeniyle Fisher-exact ki-kare testi kullanıldı, p değerininin < 0.05 olması anlamlı kabul edildi.

### Bulgular

Retrospektif olarak, konvülsiyon nedeniyle başvurmuş olan 66 süt çocuğu değerlendirildi. Bu olguların yaşları ortalama 6.89±3,5 (1-12) ay olarak bulundu. Olguların 43'ü (%65.2) erkek, 23'ü (%34.8) kız idi. Tablo 1'de olguların demografik özellikleri verilmiştir.

Olguların soygeçmişlerine bakıldığında, 15 olguda (%22.7) konvülsiyonla ilişkili olabilecek özellikler vardı. Bunların 9'unda (%60) ailede

**Tablo 1.** Süt çocuğu döneminde konvülsiyon geçiren olguların demografik ve klinik özellikleri

		OLGU
Yaş (ay)		6.89±3.5 *
Cinsiyet (erkek)		43 (65.2) +
Düşük Doğum Tartısı		2 (3.0)
Prematürite		5 (7.6)
Normal Spontan Vaginal Doğum		49 (74.2)
Sezeryan		17 (25.8)
Yenidoğan Döneminde Geçirilmiş Patolojiler		11 (16.7)
Soygeçmişte Özellik		15 (22.7)
Epileptik status veya günde >3 nöbet		18 (27.3)
EEG:	Normal	8 (13.6)
	Anormal	51 (86.4)
BBT:	Normal	28 (49.1)
	Anormal	29 (50.9)
Mortalite		3 (4.5)
Morbidite		45 (68.2)

\* : Ortalama ± Standart Deviasyon

+ : n (%)

=: Perinatal asfiksi, prematürite, sepsis, konvülsiyonlar, vs.

**Tablo 2.** Süt çocuğu dönemindeki konvülsiyonlarda etyoloji

ETYOLOJİ	Toplam (n = 66)
Febril konvülsiyon	16 (24.2)+
Sepsis+menenjit*	6 (9.1)
Menenjit	4 (6.1)
Ensefalit	2 (3.0)
İntrakranial hemoraji	5 (7.6)
SSS konj. Anomalisi (hidrosefali)	2 (3.0)
Konj. Metabolik hastalık	3 (4.5)
Yenidoğan Döneminde Geçirilmiş Patolojiler =	6 (9.1)
Anoksi – hipoksi (aspirasyon sonrası)	2 (3.0)
İntrakranial tümör	1 (1.5)
West Sendromu	2 (3.0)
Gastroenterit+dehidratasyon*	5 (7.6)
Sebebi bulunamayan	12 (18.2)

+: n (%)

\*: Sepsis ve Gastroenterit tanısı alan ikişer olguda SVST saptandı.

=: Perinatal asfiksi, prematürite, sepsis, konvülsiyon, vs.

febril konvülsiyon, 4'ünde (%26.7) ailede epilepsi, 2'sinde (%13.3) akraba evliliği saptandı.

Elektroensefalografi (EEG), 59 olguya (%89.4) çekilmişti. EEG bulguları, 8 olguda (%13.6) normal olarak değerlendirilirken, 37 olguda (%62.7) generalize, 12 olguda (%20.3) fokal, 2 olguda (%3.4) ise hipsaritmi şeklinde paroksizmal anomali saptandı.

BBT, 57 olguya (%86.4) çekilmişti. Olguların 28'inde (%49.1) normal bulgular saptanırken; 7 olguda (%12.3) yaygın hipoksik değişiklik, 6 olguda (%10.5) kortikal atrofi, 5 olguda (%8.8) sadece beyin ödemi, 5 olguda (%8.8) intrakranial hematom (geç hemorajik hastalığa bağlı), 1 olguda (%1.8) intrakranial tümör, 1 olguda (%1.8) hidrosefali mevcuttu. BBT çekilen olguların 3'ünde (%5.3) SVST saptandı. SVST'li olguların birinde BBT'de tromboz saptanmadığı halde, iki gün sonrasında çekilen kranial MRG ile tromboz belirlendi. SVST'li olguların takibinde (yaklaşık 7 gün sonra) çekilmiş olan MRG'lerinde venöz sinus trombozu bulguları ve trombozun rekanalize olmaya başladığına dair bulgular ile ödem ve enfarkt alanları tesbit edildi. Bu arada bu olgulara palyatif tedavi uygulanmıştı.

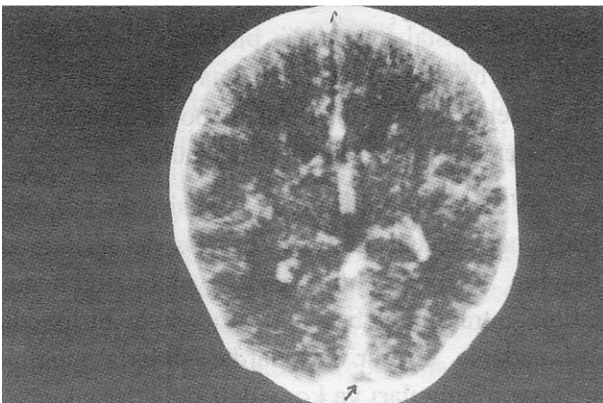
Görüntüleme yapılan hastalar içinde 4 olguda (%7.0) SVST saptanmıştı. Bunlardan 2 olguda (%50) sepsis, 2 olguda (%50) gastroenterite bağlı orta/ağır dehidratasyon vardı. Ek olarak sepsisli olgulardan birinde pnömoni, diğerinde ise idrar yolu enfeksiyonu mevcuttu. Ancak etken mikroorganizma alınan kültürlerde belirlenemedi. Olguların öz ve soy geçmişlerinde konvülsiyon için anlamlı olabilecek her hangi bir özellik yoktu.

Tüm SVST'li olgular hastahaneye geldiklerinde, genel durumları kötü ve bilinç durumları kapalıydı ve bunların hepsi yoğun bakım gerektiriyordu. Bu nedenle hastanede yatış süreleri de uzun bulundu. Bu çalışmada venöz sinus trombozlu olgular çıkartıldığında, diğer nedenlerle konvülsiyon geçiren hastalarda hastanede kalış süresi ortalama 8.5±6.2 (2-30) gün bulunurken, trombozlu hastalarda bu süre ortalama 23.3 ± 14.9 (8-36) gün bulundu (p < 0.05). Ayrıca SVST'li olguların tümü, getirildiklerinde sık nöbet geçirme öyküleri vardı. Nöbetler fokal başlangıçlı jeneralize, tonik-klonik özellikteydi. Olguların 3'ünde (%75) status epileptikus, birinde ise aynı gün içinde üçten fazla sayıda nöbet geçirme durumu saptandı ve tüm SVST'li olgulara fenobarbital yanı sıra ikinci bir ilaç olarak fenitoin eklenmesi gerekmişti. SVST'li olgular dışındaki diğer olgularda konvülsiyonun gün içinde üçten fazla olması veya status epileptikus durumu 14 olguda (%22.6) saptandı

( $p < 0.05$ ). SVST dışında ısrarlı konvülsiyonların görüldüğü durumlar; MSS enfeksiyonları (ansefalit; 1 olgu, menenjit 1 olgu), intrakranial hemoraji (5 olgu), yenidoğan döneminde geçirilmiş sorunlar (5 olgu; 3 olgu perinatal asfiksi, 1 olgu prematürite, 1 olgu sepsis), konjenital metabolik hastalık (fenilketonüri; 1 olgu) ve hidrosefali (1 olgu) olarak belirlendi.

SVST'li olguların hepsinde laboratuvar bulgusu olarak lökositöz ve sola kayma saptandı. Ek olarak dehidratasyon bulguları saptanan 2 olguda serum üre yüksekliği mevcuttu. Sepsis tanısı alan 2 olguda eritrosit sedimentasyon hızı (ESH) yüksek ve CRP pozitif. Olgulardan sadece birinde protein C ve protein S düzeyi bakılabilmisti ve bu değerler normal sınırlarda idi. Faktör V Leiden mutasyonuna yönelik bir tetkik yapılamamıştı. Bu hastalarda metabolik hastalık (özellikle homosistinemi) açısından alınan kan ve idrar örneği analizlerinin sonuçları normal olarak değerlendirilmişti.

SVST'li hastaların kontrastlı beyin tomografilerinde beyin ödemi ve sagittal sinüste kontrast tutma defekti saptandı (Resim 1). Bir olguda ilk BBT'de tromboz saptanamadığı halde 2 gün sonra çekilen MRG'nde SVST belirlendi. Tüm olgularda ortak bulgu olarak, beyin ödemi saptanırken, bir olgunun BBT ve MRG'nde ventriküler hemoraji ve talamik bölgede infarkt; bir olgunun MRG'nde yaygın hipodens alanlar dikkat çekmekteydi. Bu



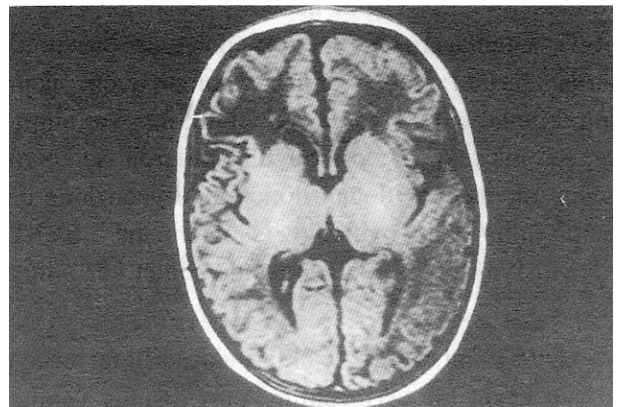
**Resim 1.** SVST'li bir olgunun BBT'sinde işaretli bölgede superior sagittal sinüs düzeyinde trombüse ait dolun defekti ve hipodansite görülmektedir.

olguların takiplerinde çekilen MRG tetkiklerinde, 7-10 gün sonrasında trombüslerin rekanalize olmaya başladıkları görüldü (Resim 2).

Bu olguların EEG'lerinde zemin aktivitesi bozukluğu yanı sıra, fokal bozukluk saptandı.

SVST'li olgulara primer hastalığa yönelik tedaviye ek olarak, şok/dehidratasyon tedavisi, beyin ödemi tedavisi (deksametazon veya Glaskow Koma Skalası (GKS)  $< 6$  olanlarda; deksametazon + manitol), ve ikili antikonvülf ilaç (fenobarbital + fenitoin) uygulanmıştı. Olgulardan birinde SVST'na ek olarak renal ven trombozu da gelişmişti. Bu sebeple palyatif tedavi yanında taze donmuş plazma ile birlikte düşük moleküllü heparin de kullanılmış, ancak yedinci günde hemoraji geliştiği için heparin tedavisi kesilmişti. Bu hastada tedaviye antiagregan dozda aspirin ve dipridamol ile devam edildi. Daha sonra trombüslerin kendiliğinden rekanalize oldukları gözlemlendi.

Tüm konvülsiyonlu olgular içinde 3'ü (%4.5) hastahane de eksitus olmuştu. Yaşayan olguların 29'unda (%46.0) epilepsi, 11'inde (%17.5) motor disfonksiyon gelişti. Olguların 21'i (%33.3) tam şifa ile sonuçlanırken, 4 (%3.2) olgunun sonraki dönemde enfeksiyon hastalıklarından eksitus oldukları belirlendi. SVST'li olgulardan 3'ünde (%75) ağır motor disfonksiyon gelişirken, 1 olgu (%25) erken dönem ve iki yıllık takip sonundaki



**Resim 2.** Resim 1'deki olgunun 1 hafta sonrasında çekilen kranial MRG'nde (T-1 ağırlıklı sekansta) frontal bölgede hipoksik değişiklikler ve eski trombüs bölgesinin rekanalize olduğu görülmektedir.

**Tablo 3.** Görüntüleme yapılmış olgular içinde SVST bulunmayan (Grup 1) ve SVST bulunan (Grup 2) olguların özellikleri

	GRUP 1 (n = 57)	GRUP 2 (n = 4)	P DEĞERİ
Yaş	6.7 ± 3.7 (1-12)*	7.5 ± 4.1 (2-12)	AD
<b>Cinsiyet (Kız)</b>	15 (26.3) <sup>†</sup>	3 (75.0)	AD
<b>Öncesinde Konvülsiyon</b>	23 (40.4)	0	AD
<b>Aile Öyküsü</b>	15 (26.3)	0	AD
<b>Status veya &gt; 3 sayıda konvülsiyon</b>	14 (24.6)	4 (100.0)	0.008
<b>Fokal Konvülsiyon</b>	8 (14.0)	4 (100.0)	0.001
<b>Hastanede Yatış Süresi (Gün)</b>	8.9 ± 6.5 (2-30)	23.3 ± 14.9 (8-36)	0.04
<b>Mortalite</b>	3 (5.3)	0	AD
<b>Morbidite</b>			
<b>Epilepsi</b>	29 (50.9)	4 (100.0)	AD
<b>Neuromotor Sekel</b>	11(19.3)	3 (75.0)	0.03

AD : Anlamli Deęil (p&gt;0.05)

\*: Ortalama Deęer ± Standart Deviasyon (SD) (alt-üst deęer)

†: n (%)

nörolojik muayene ve Denver gelişimsel tarama testine göre normal olarak değerlendirildi. Bu süreçte bu hastada fenobarbital tedavisi altında hiç konvülsiyon gözlenmedi. EEG kontrollerinde, dört olguda da aktif paroksizmal anomali bulguları devam etti. Tablo 3’de SVST’siz olgular (Grup 1) ile SVST’li olguların (Grup 2) özellikleri karşılaştırılmıştır.

### Tartışma

Çocukluk çaęı konvülsiyonlarında ilk konvülsiyon geçirenlerde en sık sebebin intrakranial veya ekstrakranial bir enfeksiyona baęlı olduęu, kronik tekrarlayan konvülsiyonların etyolojisinde ise beyinde sekel bırakan sebeplerin rol oynadıęı bildirilmektedir. SVST gibi nedenler ise daha nadirdir (1-3). Olgularımızda ilk konvülsiyonla başvuranlarda birinci sebep febril konvülsiyon iken, intrakranial enfeksiyonlar ikinci sıklıkta yer almıştır. Kronik tekrarlayıcı konvülsiyonlarda ise en sık sebep olarak, yenidoęan döneminde geçirilmiş bir patolojinin rol oynadıęı saptanmıştır. SVST, konvülsiyon etyolojileri arasında sonda yer almıştır.

SVST’nin Türk çocuklarında sıklıęını ortaya koyan kesin bir veri yoktur. Yurt dışında yapılan çalışmalarda, genel olarak çocuklardaki iskemik serobrovasküler hastalık insidansının yılda her 100.000 çocukta 1.2, bu hastalıklar arasında yer alan SVST insidansının her 100.000 çocukta 0.67

olduęu bildirilmiştir (11,12). Ancak konvülsiyonlu olgular içinde sıklık belirten bir çalışmaya rastlanmamıştır. Bu çalışmada SVST sıklıęı, konvülsiyon geçiren ve kranial görüntüleme yapılan olgular arasında %7 olarak bulunmuştur.

Serebral venöz sinus trombozunun etyolojisinde, dehidratasyon ve dolaşım bozukluęunun rolü büyüktür (2,3,9). Ayrıca bazı ilaçlar (hormonlar, danazol, L-asparajinaz, alkol, amfetamin, heroin, vs.), protein C ve S eksiklięi de etyolojide yer almaktadır (3,6,9). Bizim saptadıęımız olguların hiç birinde tromboza yol açabilecek ilaç kullanımı, kateterizasyon uygulanması yoktu. Konjenital metabolik hastalık taramasına yönelik tetkikleri de normaldi. Ayrıca olguların aile öykülerinde trombotik hastalıęa yönelik bir öykü olmaması genetik bir trombofili hastalıęını da desteklemiyordu. Bu nedenle SVST’nin dolaşım bozukluęuna baęlı sekonder sebeplerle oluştuduęu düşünöldü.

SVST de klinik bulgular sepsisdeki bulguları taklit edebileceęi gibi bazen sepsisle birlikte de olabilir. Serebral venöz drenajın yetersizlięi hemen daima intrakranial basıncın artmasıyla birlikte dir. Bu nedenle bu tür hastalarda, sıklıkla meninks irritasyon bulguları ve konvülsif nöbetler sık göröür. Şuur kaybı ve hemiparezi bu belirtilere eşlik edebilir ve ateş saptanabilir. Nöbetler genellikle fokal başlangıçlıdır ve sık tekrarlama özellięi gösterir, hatta bu tür olguların çoęu yoğun bakım ge-

rektirirler (2,3,9,13,14). Olgularımızda da sözü geçen klinik özellikler mevcuttu. Olguların hepsinde sepsisi andıran klinik ve laboratuvar bulguları saptandı. SVST'li olguların konvülsiyonlarının fokal olması ve sık tekrarlayıcı özellik göstermesi de istatistiksel olarak anlamlı özellikler olarak belirlendi. Bu olguların hepsi yoğun bakım gereksinimi gösterdikleri için, bu grubun hastanede yatırılma süreleri de anlamlı bir şekilde uzun bulundu.

SVST tanısında; digital intravenöz anjiyografi, transkraniyal doppler ultrasonografi, kontrastlı-bilgisayarlı beyin tomografisi (BBT) ve beyin magnetik rezonans görüntüleme (MRG) tetkikleri kullanılır. Ancak, doğru tanı koydurucu ve noninvaziv bir tetkik olması nedeniyle MRG diğer tanı yöntemlerine göre daha çok tercih edilmektedir (9,14-17). Olgularımızın çoğunda öncelikle BBT çekilmiş olup, şüpheli durumlarda MRG tetkikine başvurulmuştur. SVST'li bir olgumuzda BT'de yaygın ödem saptandığı halde, tromboz saptanamamış, sonra çekilen MRG'inde serebral venöz sinus trombozu gösterilmiştir.

SVST'nin mortalite hızının %16 olduğu ve yaşayanların %22'sinde nöromotor defisit gelişebileceği bildirilmiştir (10). Bizim çalışmada yer alan SVST'li olguların hiç birinde ölüm gözlenmemiştir. Ancak nöromotor sekel oranı SVST'li grupta anlamlı olarak yüksek (%75) bulundu.

SVST tedavisinde palyatif tedavi önceliklidir. Heparin ve diğer antikoagulan ilaçların kullanımı küçük çocuklarda artmış kanama riski, hemorajik infarktların sıklığı ve protein C, protein S, antitrombin III seviyelerinde düşüklükle birlikte olabileceği için tartışmalı olup, genelde bu tür bir tedavi tercih edilmemektedir. Mutlaka kullanılması gerekiyorsa düşük molekül ağırlıklı heparin (DMAH) tercih edilmelidir (9). Son yıllarda yayınlanmış bir çalışmada DMAH tedavisiyle çok önemli bir yan etkinin gözlenmediği, bu tedavilerin sekelleri azaltma konusunda başarılı olduğu bildirilmiştir (15). Ürokinaz, streptokinaz veya doku plazminojen aktivatörleri de tedavide denenebilir, ancak bu tedavi yöntemleri daha pahalı yöntemlerdir (2,3,9,17). Bizim bir olgumuzda renal ven trombozu da saptanması nedeniyle, DMAH ve taze donmuş plazma birlikte kullanılmış olup, bu du-

rumda bile mukozalardan kanama gözleendiği için heparin tedavisine son verilmişti. Olgularımıza tedavi olarak, dehidrate olanlara sıvı tedavisi, primer hastalığa yönelik tedavi, beyin ödemi için deksametazon (GKS < 6 olanlarda ek olarak mannitol de kullanıldı), antikonvülfif ajan ve spastisite için fizik tedavi ve rehabilitasyon uygulandı. Yapılan kontrollerde 7-10 günde trombusların rekanalize olmaya başladığı ve hastanın kliniğinin düzelme kaydettiği belirlendi. Ancak bir olgu dışında diğerlerinde ağır sekeller gelişti. Bir olguda ise palyatif tedavi ile klinik durum düzeldi ve takipte belirgin nörolojik bir bulgu saptanmadı. Bu olgunun konvülsiyonları başladıktan sonraki ilk günde, yani erken dönemde başvurmuş olması özellik gösteriyordu.

Her ne kadar olgu sayımız az ise de, venöz sinus trombozunun prognozu kötüleştirdiği ve sekel olasılığını arttırdığı söylenebilir. Bu nedenle sepsis, dehidratasyon gibi tanılar alan ve sık konvülsiyon geçiren çocuklarda SVST'unun da uygun tetkiklerle araştırılması ve hızla palyatif tedaviye başlanması önemlidir.

#### KAYNAKLAR

1. Yalaz K. Çocukluk Çağı Nöbetlerine Genel Bakış. *Katki Pediatri Dergisi* 1994; 6:447-452.
2. Özmen M, Apak S, Aydın N, Çalışkan M. Sinir ve Kas Sistemi Hastalıkları, In: Neyzi O, Ertuğrul T, eds. *Pediatri* (3. baskı). İstanbul: Nobel Tıp Kitabevi 2002;1331-1403.
3. Haslem RHA. Nervous System, In: Behrman RE, Kliegman RM, Jenson HB, eds. *Nelson Textbook of Pediatrics* (16<sup>th</sup> ed.). Philadelphia: WB. Saunders Co. 2000; 1793-1865.
4. Akatsu H, Vaysburd M, Ferverza F, Peterson J, Jacobs M. Cerebral venous thrombosis in nephrotic syndrome. *Clin Nephrol* 1997; 48:317-320.
5. Ochagavia AR, Boque MC, Torre C, Alonso S, Sirvent JJ. Dural venous sinus thrombosis due to cranial trauma. *Lancet* 1996; 347:1564.
6. Kelly MA, Gorelick PB, Mirza D. The role of drugs in the etiology of stroke. *Clin Neuropharmacol* 1992; 15:249-275.
7. Aral YZ. Çocuklarda Antifosfolipid Sendromu. *T Klin Pediatri* 2002;11:171-179.
8. Keeney SE, Adcock EW, McArdle CB. Prospective observations of 100 high-risk neonates by high-field (1.5 Tesla) magnetic resonance imaging of the central nervous system: I. Intraventricular and extracerebral lesions. *Pediatrics* 1991; 87:421-430.
9. Andrew ME, Monagle P, deVeber G, Chan AKC. Thromboembolic disease and antithrombotic therapy in newborns. *Hematology* 2001; 358-374.

10. Pohl M, Zimmerhackl LB, Heinen F, Sutor AH, Schneppenheim R, Brandis M: Bilateral renal vein thrombosis and venous sinus thrombosis in a neonate with factor V mutation (FV Leiden). *J Pediatr* 1998; 132:159-61.
  11. Johnson MC, Parkerson N, Ward S, Alarcon PA. Pediatric Sinovenous thrombosis. *J Pediatr Hematol Oncol.* 2003; 25:312-5.
  12. deVeber G, Andrew M, Adams C, Bjornson B, Booth F, Buckley DJ, Camfield CS, David M, Humphreys P, Langevin P, MacDonald EA, Gillett J. Cerebral Sinovenous Thrombosis in Children. *N Engl J Med.* 2001; 345:417-23.
  13. deBruijn SF, Stam J, Kappelle LJ (CVST Study Group). Thunderclap headache as first symptom of cerebral venous sinus thrombosis. *Lancet* 1996; 348:1623-5.
  14. Voutsinas L, Gorey MT, Gould R, Black KS, Scuderi DM, Hyman RA. Venous sinus thrombosis as a cause of parenchymal and intraventricular hemorrhage in the full-term neonate. *Clin Imaging* 1991; 15:273-5.
  15. Wang AM: MRA of venous sinus thrombosis. *Clin Neurosci* 1997;4(3):158-64.
  16. Yuh WT, Simonson TM, Wang AM, et al: Venous sinus occlusive disease: MR findings. *Am J Neuroradiol* 1994; 15:309-16.
  17. Tsai FY, Wang AM, Matovich VB, et al. MR staging of acute dural sinus thrombosis: correlation with venous pressure measurements and implications for treatment and prognosis. *Am J Neuroradiol* 1995; 16:1021-9.
- 
- Geliş Tarihi:** 09.05.2003
- Yazışma Adresi:** Dr. Coşkun ÇELTİK  
Trakya Üniversitesi Tıp Fakültesi Hastanesi  
Çocuk Sağlığı ve Hastalıkları AD,  
22030 EDİRNE  
cceltik2001@yahoo.com