

Ailesel Multipl Trikoepitelyomalı Bir Olguda Radyofrekans Elektrocerrahi ile Tedavi

Radiofrequency Electrosurgery Therapy in A Case with Familial Multiple Trichoepithelioma: Case Report

Dr. Aycan Özden SEZGİN,^a
Dr. Bengü GERÇEKER TÜRK,^a
Dr. Ali Can KAZANDI,^a
Dr. Tuğrul DERELİ^a

^aDermatoloji AD,
Ege Üniversitesi Tıp Fakültesi, İzmir

Geliş Tarihi/Received: 25.11.2009
Kabul Tarihi/Accepted: 19.03.2010

Makalemiz, Prof. Dr. A.Lütfü Tat Kongresi
(11-15 Kasım 2009)'nde e-poster olarak
sunulmuştur.

Yazışma Adresi/Correspondence:
Dr. Aycan Özden SEZGİN
Ege Üniversitesi Tıp Fakültesi,
Dermatoloji AD, İzmir,
TÜRKİYE/TURKEY
aycanozdemir@yahoo.com

ÖZET Trikoepitelyoma perifoliküler mezenkimal dokudan gelişen benign kıl follikülü tümörlerindedir. Tek ya da çok sayıda görülebilmektedir. Çok sayıda trikoepitelyoma; Brooke Spiegler sendromunun bir bulgusu olarak karşımıza çıkabilmekte ya da ailesel multipl trikoepitelyomada gözlenebilmektedir. Lezyonlar özellikle nazolabiyal katlantılar ve periorbital alanların yanı sıra alın, saçlı deri, dış kulak yolunda yerleşim göstermektedir. Hastalarda genellikle trikoepitelyoma ile ilgili aile öyküsü saptanmaktadır. Lezyonlar sıklıkla çocukluk çağında veya pubertede başlayıp zamanla sayıca artış göstermektedir. Trikoepitelyomada tedavi seçenekleri arasında eksizyon, elektrokoterizasyon, kriyoterapi, lazer cerrahisi yer almaktadır. Tedavi sonrasında rekürrens, atrofi, hipopigmentasyon, sikatriks, kontraktür ve enfeksiyon gibi komplikasyonlar da gelişebilmektedir. Burada multipl ailesel tip trikoepitelyomalı bir olguda radyofrekans elektrocerrahi tedavisinin etkinliği bildirilmektedir.

Anahtar Kelimeler: Karsinom, deri ekleri; elektrocerrahi

ABSTRACT Trichoepithelioma is a benign hair follicle tumor which originates from the perifollicular mesenchyme. It may be solitary or multiple. Multiple trichoepithelioma may be observed as a component of the Brooke Spiegler syndrome or may be due to multiple familial trichoepithelioma. The lesions are especially located on the nasolabial folds, periorbital area and forehead, scalp, external auditory canals. Usually patients have positive family history for trichoepithelioma. Lesions usually appear in childhood or puberty and show increase in numbers in course of time. Treatment options for trichoepithelioma include excision, electrocauterization, cryotherapy, laser surgery. Complications like recurrence, atrophy, hypopigmentation, scar, contracture and infection may be seen after the treatment. Here, we report efficiency of radiofrequency electrosurgery in a case with multiple familial type trichoepithelioma.

Key Words: Carcinoma, skin appendage; electrosurgery

Türkiye Klinikleri J Dermatol 2010;20(2):95-7

Trikoepitelyoma, kıl follikülünden veya perifoliküler mezenkimal dokudan gelişen benign kıl follikülü tümörlerindedir. Tek ya da çok sayıda görülebilmektedir. Çok sayıda trikoepitelyoma; silindroma ve spiradenomun eşlik ettiği Brooke Spiegler sendromunun bir bulgusu olarak karşımıza çıkabildiği gibi kromozom mutasyonlarına bağlı gelişen "Ailesel multipl trikoepitelyoma" olarak da gözlenebilmektedir.¹⁻⁷

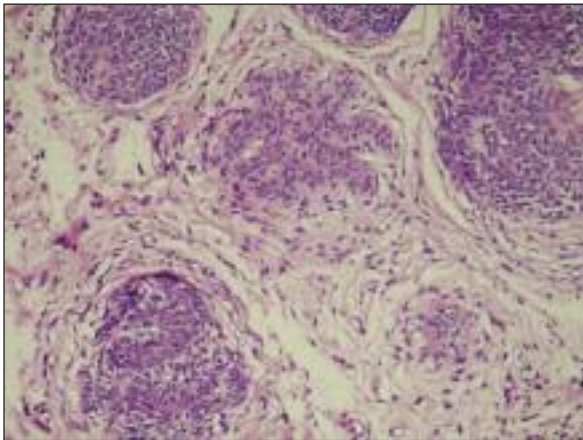
Trikoepitelyoma tedavisinde kriyoterapi, elektrokoterizasyon, eksizyon ve greftleme, lazer cerrahisi gibi ablatif yöntemler uygulanmaktadır.^{3-5,8-11} Burada nadir görülen ailesel multipl trikoepitelyomalı bir olguda radyofre-

kans elektrocerrahi tedavisinin etkili sonuçları sunulmaktadır.

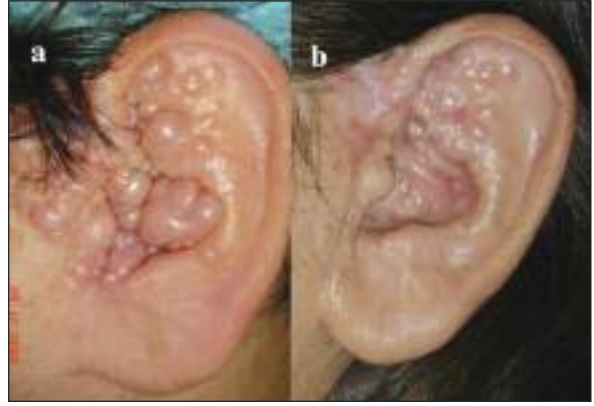OLGU SUNUMU

Otuz yedi yaşında kadın hasta, 16 yıldır yüz, kulaklar ve saçlı derisinde lokalize, deri renginde, ağrısız çok sayıda kabarıklıklar şikâyetiyle polikliniğimize başvurdu. Saçlı deri, alın, göz medial kantusları ve burun kenarlarında sınırlı sayıda başlayan lezyonların son 10 yılda büyüme gösterdiği, sayıca artış göstererek daha geniş alanlara yayıldığı ve her iki kulakta işitme kaybına yol açtığı öğrenildi. Öz geçmişinde özellik yoktu. Soy geçmişinde, annesinde ve annesinin babasının yüzünde hastanın lezyonlarına benzer özellikte ağrısız kabarıklıkların olduğu öğrenildi. Dermatolojik bakıda saçlı deride, alında, glabellada, burunda, çenede ve kulak helikslerinde yerleşim gösteren, nazolabiyal olukları dolduran ve dış kulak yolunu tıkayan çapları 0,2-2 cm arasında değişen, deri renginde, sert, papülo-nodüler lezyonlar izlendi. Alın yerleşimli lezyonların bir tanesinden yapılan deri biyopsisinin histopatolojik incelemesinde dermiste bazoloid hücrelerin oluşturduğu, çevresinde periferik palizadik dizilimin gözlendiği lobüller ve yanı sıra kordonlar ile keratokistler gözlendi (Resim 1). Aile öyküsü, klinik ve histopatolojik bulgular doğrultusunda olguya “ailesel multipl trikoepitelyoma” tanısı konuldu.

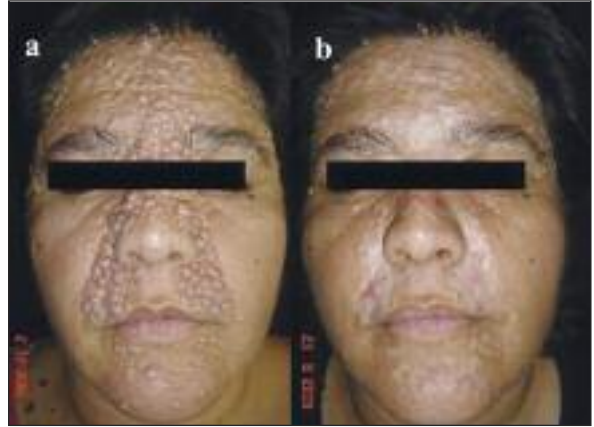Lezyonları nedeniyle sosyal izolasyon yaşayan ve lezyonların obstrüksiyonu nedeniyle her iki ku-



RESİM 1: Solid ve retiküle bazoloid hücre grupları ve bunları çevreleyen selüler stroma alanları (HE, orijinal büyüme x40).



RESİM 2: a) Sol kulakta yerleşim gösteren ve dış kulak yolunda obstrüksiyona neden olan papülonodüler trikoepitelyoma lezyonları tedavi öncesi, b) radyofrekans elektrocerrahi tedavisinden altı ay sonraki klinik görünüm.



RESİM 3: a) Tedavi öncesi, b) Radyofrekans tedaviden altı ay sonraki klinik görünüm.

lağında işitme kaybı olan olguya radyofrekans elektrocerrahi planlandı. Hastanın bilateral dış kulak yoluna ve yüzündeki lezyonlarına iki hafta aralarla toplam dört seans radyofrekans elektrocerrahi uygulandı. İşlem öncesinde lidokain HCl 20 mg/mL-epinefrin 0.0125 mg/mL (Jetokain ampul®), NaHCO₃ %8,4 ampul ve serum fizyolojik (SF) içeren [100 cc SF içine 5 ampul (10 cc) Jetokain ve 1 ampul (10 cc) NaHCO₃] tümesan anestezi yapıldı. Operasyon sonrasında oluşan yaralar sekonder iyileşmeye bırakıldı. Hasta tedaviden altı ay sonra değerlendirildiğinde hafif derecede sikatriks gözlenirken, lezyonlarda rekürrens izlenmedi (Resim 2, 3).

TARTIŞMA

Ailesel tip multipl trikoepitelyoma otozomal dominant kalıtılan bir hastalıktır. Yüzde özellikle nazolabiyal ve periorbital alan yanı sıra alın, saçlı deri, dış kulak yolunda yerleşim gösteren, deri renginde, asemptomatik papülönodüler lezyonlar ile karakterizedir. Genellikle aile bireylerinden birinde hastalık öyküsü saptanmaktadır. Lezyonlar sıklıkla çocukluk çağında veya pubertede başlayıp zamanla sayıca artış göstermektedir. Kozmetik problem oluşturmanın yanı sıra sunulan olguda olduğu gibi dış kulak yolunu tıkayarak işitme kaybına da neden olabilmektedir.^{1-5,7}

Tedaviye ilişkin az sayıdaki literatürde topikal kemoterapi (5-FU, tretinoin), kriyoterapi, elektrokoterizasyon, küretaj, dermabrazyon, kimyasal peeling, eksizyon, karbondioksit veya argon lazer ile radyoterapi uygulanan olgular bildirilmektedir.^{2-5,8-12} Multipl lezyonlu olgularda eksizyon sonrası split thickness greftleme yapılması da bir tedavi seçeneği olabilmektedir.³ Bu tedavilere ek olarak aspirin ve adalimumab tedavisi uygulanan ailesel multipl trikoepitelyoma tanılı bir olgu da bulunmaktadır.¹³ Elektrokoterizasyon yönteminin CO2 lazere oranla daha ucuz ve daha kısa sürede uygulandığı belirtilmektedir.⁹

Trikoepitelyomalı olgularda dış kulak yolu tutulumuna bağlı olarak iletim tipi işitme kaybı gelişebilmektedir. Literatürde bu lezyonların tedavi-

sinde eksizyon, lokal anestezi altında perikondriyal seviyeye kadar derin eksizyon ve greftleme, CO2 lazer, radyoterapi kullanımı bildirilmektedir.²⁻⁵ Sunulan olguda ise bilateral dış kulak yolunu tıkayan lezyonlara lokal anestezi altında radyofrekans elektrocerrahi tedavisi uygulanmıştır: Yolu tıkayan çeşitli büyüklükteki tümörler perikondriyal seviyeye kadar "halka" ve "top" uçlarla koterize edilmiş ve sekonder iyileşmeye bırakılmıştır. Tedavi sonrasında mevcut işitme güçlüğünde tamamıyla iyileşme gözlenmiştir.

Trikoepitelyomada tedavi sonrasında lezyon yerinde nüks olabileceği gibi, deride atrofi, hipopigmentasyon ve sikatriks, dış kulak yolunda kondritis, kontraktür ve atrofi gelişebilmektedir.^{4,10} Ancak sikatriks gelişiminin bile önceki kozmetik görünümünden daha kabul edilebilir olduğu da belirtilmektedir.⁴ Tedavi sonrasında olgumuzda hafif düzeyde atrofik sikatriks gelişmiştir.

Trikoepitelyoma özellikle görüldüğü genç popülasyonda kozmetik sorun oluşturarak psikolojik ve sosyal açıdan hastayı etkilemektedir. Sık görülen bir hastalık olmaması nedeniyle tedaviye ilişkin literatür oldukça kısıtlıdır. Burada oldukça çok sayıda trikoepitelyoması bulunan ve bundan dolayı ciddi kozmetik ve psikolojik sorunlar yaşayan genç kadın hastada, radyofrekans elektrocerrahi başarıyla uygulanmış; diğer yöntemlerle çok zor tedavi edilebilecek bu tabloda, yöntemin etkinliği kanıtlanmıştır.

KAYNAKLAR

- Karaoğlu S, Eken A, Konaş O. [Trichoepithelioma (case report)]. *Türkiye Klinikleri J Dermatol* 1993;3(3):127-9.
- Ferlito A, Recher G, Polidoro F, Bordin S. Solitary trichoepithelioma and epithelioma adenoides cysticum of Brooke involving the external auditory meatus. *J Laryngol Otol* 1981;95(8):835-41.
- Bibi CO, Fliss DM, Avinoach I, Brenner H, Tovi F. Multiple trichoepithelioma occluding both external auditory canals. *Head Neck* 1990;12(3):257-60.
- Sawchuk WS, Heald PW. CO2 laser treatment of trichoepithelioma with focused and defocused beam. *J Dermatol Surg Oncol* 1984;10(11):905-7.
- Aygun C, Blum JE. Trichoepithelioma 100 years later: a case report supporting the use of radiotherapy. *Dermatology* 1993;187(3):209-12.
- Serdaroğlu S, Bahçetepe N. [Multiple Trichoepithelioma: Case report]. *Dermatose* 2006; 5(2):131-3.
- Gençoğlan G, Karaarslan Kılınc I, Dereli T, Öztürk G. [Multiple trichoepitheliomas localized to seborrheic areas]. *Turkish Journal of Dermatology* 2008;2(1):28-30.
- Duhra P, Paul JC. Cryotherapy for multiple trichoepithelioma. *J Dermatol Surg Oncol* 1988;14(12):1413-5.
- Shaffelburg M, Miller R. Treatment of multiple trichoepithelioma with electrosurgery. *Dermatol Surg* 1998;24(10):1154-6.
- Wheeland RG, Bailin PL, Kronberg E. Carbon dioxide (CO2) laser vaporization for the treatment of multiple trichoepithelioma. *J Dermatol Surg Oncol* 1984;10(6):470-5.
- Flores JT, Apfelberg DB, Maser MR, Lash H. Trichoepithelioma: successful treatment with the argon laser. *Plast Reconstr Surg* 1984;74(5):694-8.
- Bari AU, Rahman SB. Multiple familial trichoepithelioma: a rare cutaneous tumour. *J Coll Physicians Surg Pak* 2004;14(9):560-1.
- Fisher GH, Geronemus RG. Treatment of multiple familial trichoepitheliomas with a combination of aspirin and a neutralizing antibody to tumor necrosis factor alpha: A case report and hypothesis of mechanism. *Arch Dermatol* 2006;142(6):782-3.