

# Kalp Tamponatlı Bir Pürülan Perikardit Olgusunda İntraperikardial Kitle Görünümü<sup>1</sup>

## INTRAPERICARDIAL MASS APPEARANCE IN A PATIENT WITH PURULENT PERICARDITIS AND CARDIAC TAMPONADE

Dr.Osman BAŞPINAR\*, Dr.Sevim KARAASLAN\*\*, Dr.Bülent ORAN\*\*\*,  
Dr.Tamer BAYSAL\*, Dr.Mehmet YENİTERZİ\*\*\*\*

\* Uz., Selçuk Üniversitesi Tıp Fakültesi Pediatrik Kardiyoloji BD,

\*\* Prof., Selçuk Üniversitesi Tıp Fakültesi Pediatrik Kardiyoloji BD,

\*\*\* Yrd.Doç., Selçuk Üniversitesi Tıp Fakültesi Pediatrik Kardiyoloji BD,

\*\*\*\* Doç., Selçuk Üniversitesi Tıp Fakültesi Kalp-Damar Cerrahisi AD, KONYA

### Özet

Pürülan perikarditli hastaların ekokardiyografik incelemesinde perikard kesesi içinde artmış perikard sıvısına ek olarak solit kitleyi andıran bir görüntünün belirlenmesi sık görülen bir bulgu değildir. Ancak rastlanıldığında gerçek tümörlerden ayırt edilmesi gerekmektedir. Pürülan perikarditlerde nadir rastlanan bir bulgu olması nedeniyle, perikard kesesi içinde biriken fibrin ve lökositlerin meydana getirdiği solit bir kitleyi andıran ekokardiyografik görüntüye sahip pürülan perikarditli bir olgu sunulmakta ve gerçek tümörlerden ayırmada kullanılabilecek pratik ekokardiyografik özellikler belirtilmektedir.

**Anahtar Kelimeler:** Pürülan perikardit,  
İntraperikardial kitle

T Klin Pediatri 2003, 12:81-84

### Summary

It is not a common finding to detect a solid mass appearance in the pericardial cavity of the patients with purulent pericarditis and large pericardial effusion by echocardiographic examination. When it is detected it should be differentiated from solid tumor masses. Because of the rarity of this echocardiographic finding, a patient with pericarditis and echodense intrapericardial mass appearance composed of fibrinous exudates and leukocytes deposition in the pericardial cavity is published and practical echocardiographic signs in point of differential diagnosis from solid tumor masses obtained from this patient is also mentioned.

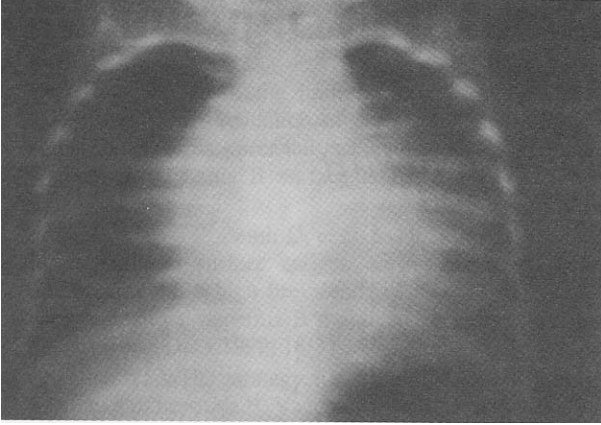
**Key Words:** Purulent pericarditis,  
Intrapericardial mass

T Klin J Pediatr 2003, 12:81-84

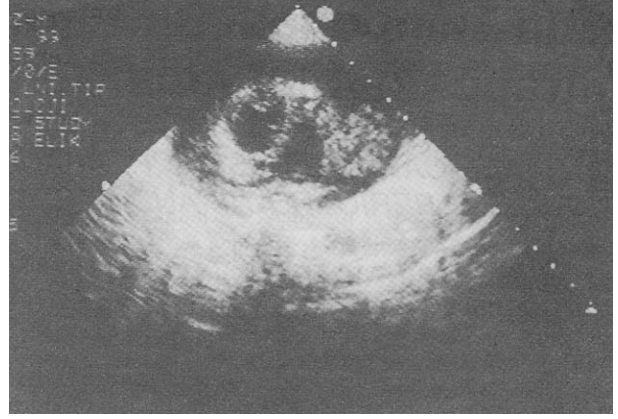
Pürülan perikardit, gelişmiş ülkelerin aksine gelişmekte olan ülkelerde halen sık rastlanılan bir perikardit nedenidir (1,2). Ekokardiyografik inceleme ile perikardit tanısı kolayca konulmaktadır ancak bu yöntem perikarditin etiyolojik nedenini göstermede yetersiz kalmaktadır. Pürülan perikarditlerde, perikard boşluğundaki iltihap yoğun olduğunda tümörle karışabilen ekokardiyografik görüntüler nadir olarak ortaya çıkabilmektedir (3). Ekokardiyografik inceleme sırasında perikard boşluğu içinde kitleyi andıran bir görüntü saptanan pürülan perikarditli bir olgunun klinik, ekokardiyografik bulguları ve gerçek tümörlerden ayırt ettirici ekokardiyografik özellikleri nadir ve ilginç olması nedeniyle sunulmaktadır.

### Olgu Sunumu

Hastamız 8 aylık bir kız çocuğu olup, kliniğimize 10 gündür devam eden ateş, nefes almada zorluk, dudaklarda morarma şikayetleriyle başvurdu. Hikayesinden aynı şikayetlerle gittiği bir sağlık kuruluşunda antibiotik tedavisi uygulandığı öğrenildi. Öz ve soy geçmişinde ise bir özellik yoktu. Fizik muayenede boy 66 cm (25-50. persantilde), ağırlık 8.6 kg (50-75. persantilde) olarak ölçüldü. Genel durumu kötü, ileri derecede dispneik, takipneik, ve dudaklar siyanotikti. Oskültasyonda akciğerlerde yaygın kreptan raller işitildi. Kalp sesleri derinden gelmekteydi. Kalp tepe atımı 160/dakika, solunum sayısı 60/dakika idi. Karaciğer midklavikular hatta kosta kavsini 9 cm geçmiş,



**Şekil 1.** Tele akciğer grafisinde kardiomegali görülmektedir.



**Şekil 2.** Sistol sırasında sol ventrikül arka duvarının komşu perikard kavitesi içinde yuvarlak kitle görünümü, kitlenin homojen olmadığı görülmektedir.

dalak ele gelmiyor ve traube alanı açıktı. Hastanın boynunda venöz dolgunluğu mevcuttu ve periferik nabızlar zayıflamıştı. Kan basıncı 70/50 mmHg olarak ölçüldü, nabız basıncı daralmıştı.

Laboratuvar incelemelerinde hemoglobin 6.1 gr/dl, lökosit  $\text{mm}^3$ 'te 23.130, periferik yaymada sola kayma, eritrosit sedimentasyon hızı 35 mm/saat, kan üre, kreatinin, total protein ve albumin değerleri normal sınırlar içerisindeydi. PPD testi olumsuzdu. Elektrokardiyografik incelemede prekardial derivasyonlarda ST yükselmesi ve V6'da T dalgası negatifliği belirlendi. Telekardiyografide kalp ileri derecede genişlemiş ve çadır görünümü vardı (Şekil 1). Görülebilen akciğer sahalarında bronkopnömonik infiltrasyon mevcuttu. İki boyutlu ekokardiyografik incelemede kalbi çepeçevre saran 15-20 mm kalınlıkta perikard efüzyonu, sağ atrium ve ventrikülde diastolik kollaps tespit edildi. Ayrıca sol ventrikül arka duvarına komşu perikard kesesi içinde 3.9 $\text{cm}^2$  büyüklüğünde solit kitleyi andıran bir görünüm saptandı (Şekil 2).

Bu bulgularla akciğer enfeksiyonu, perikardial efüzyon, kalp tamponadı ve perikard içinde kitle düşünülen hastaya tanı ve acil tedavi amaçlı olarak perikardiyosentez uygulandı. Alınan 300 ml perikard sıvısının yapılan incelemesinde sıvının görünümü bulanık, protein artmış, şeker azalmıştı. Gram boyamada gram pozitif basil görülmesine

karşın adi kültürde üreme sağlanamadı. Ziehl-Nielsen boyası ile asidorezistan tüberküloz basili görülemedi ve Löwenstein besiyerinde üretilmedi. Hücre sayımında görünen çok sayıda hücrenin tama yakını polimorf nüveli lökosit (PNL) idi ve sitolojik incelemede atipik hücre görülmedi. Hastada pürülan perikardit düşünülerek ampirik olarak intravenöz antibiotik (nafsilin + sefotaksim) ve destekleyici tedavi başlandı. Perikard sıvısının kısa sürede tekrar toplanması ve hastanın rahatlamaması üzerine açık cerrahi drenaj uygulandı. Bu sırada alınan perikard materyalinin incelenmesinde kronikleşen nonspesifik iltihap ve fibrozis tespit edildi. Hastanın hemodinamik bulgularının tam olarak düzelmemesi üzerine daha sonra perikardiyektomi uygulandı. Patolojik inceleme ile intraperikardiyal anormal ekodens kitle görünümünün, ağır enfeksiyona sekonder oluşan PNL ve yoğun fibrin birikiminden oluştuğu gösterildi. Beş hafta tedavi sonucunda olgu tamamen düzelenek kontrole gelmek üzere taburcu edildi. Bir ay sonraki kontrolde hastanın durumu normal olarak değerlendirildi.

### Tartışma

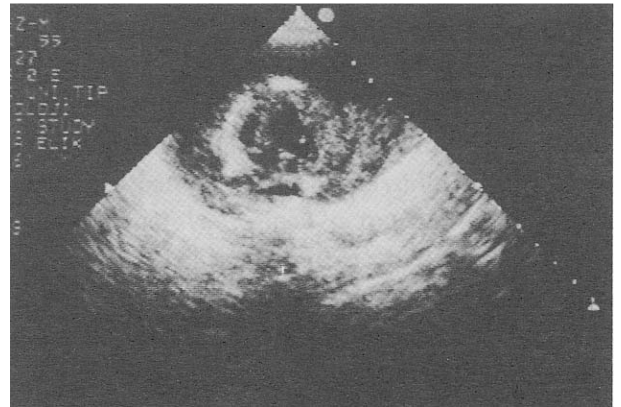
Ekokardiyografik inceleme, perikard sıvısının miktarı ve kalp tamponadının bulunup bulunmadığı hakkında bilgi vermektedir. Sağ atrium ve sağ ventrikülün diastolik kollapsı, kalp tamponadını göstermede en çok kullanılan ekokardiyografik

bulgulardır (4,5). Hastamızın ekokardiyografik incelemesinde, perikard kesesi içinde kalbi çevreleyen 15-20 mm kalınlığında perikard sıvısı ile birlikte sağ atrium ve ventrikül kollaps bulguları tespit edilmiştir. Bu ekokardiyografik ve klinik bulgular birlikte değerlendirildiğinde hastada kalp tamponadının bulunduğu kanısına varılmıştır.

Perikardiyosentez ile elde ettiğimiz perikard sıvısının bulanık olması, içinde çok bol miktarda polimorf nuklear lökosit bulunması, gram boyamada basil bulunması pürülan perikarditi düşündürmüş ve tanı perikard biopsisi ile teyit edilmiştir. Perikard sıvısının kültüründe mikroorganizma üretilmemesi bize gelmeden önce kullandığı antibiotik tedavisine bağlanmıştır. Perikard dışı bir enfeksiyona ikincil olarak oluşan perikarditlerde etkenlerin daha sıklıkla stafilokokus aureus, hemofilus influenza, grup A streptokok, streptokok pnömonia ve meningokok olduğu bildirilmektedir (1). Hastamızın radyolojik incelemesinde akciğer parankim alanlarında bronkopnömonik infiltrasyon (Şekil 1) saptanması bize perikarditin solunum yolu enfeksiyonuna bağlı olarak geliştiğini düşündürmüştü ve ampirik antibiotik seçiminde bu husus dikkate alınarak nafsilin+sefotaksim kombinasyonu seçilmiştir. Hastamızı ilginç kılan bulgusu Şekil 2'de görüldüğü gibi ekokardiyografik incelemede perikard sıvısına ek olarak perikard boşluğu içinde yuvarlak ekodens kitleyi andıran bir görüntünün tespit edilmesidir. Bu kitleye benzer görüntünün yoğun polimorf nuklear lökosit ve fibrin birikiminden oluştuğu gösterilmiştir. Ekokardiyografik incelemede intraperikardiyal kitle görünümü literatürde az sayıda pürülan ve tüberküloz perikardit vakalarında bildirilmiştir (3, 6, 7). Perikard boşluğu içinde ekodens alanlar tespit edildiğinde bunun tümörlerden ayırt edilmesi gerekmektedir. Agarwala ve arkadaşları (3), akut perikarditlerde iltihabın yoğunluk kazanması ile meydana gelen bu bulguya perikardın "pseudotümörü" olarak isimlendirilmesini önermektedirler. Transtorasik ve transözofajial ekokardiyografi, bilgisayarlı tomografi ve magnetik rezonans görüntüleme gibi teknikler perikardtaki tümörlerin tespit edilmesinde kullanılan yöntemlerdir (8-11). Bu tekniklerin perikard

tümörlerini tespit etmedeki sensitivitesi yüksek ancak spesifitesi daha azdır. Pérez de Juan ve arkadaşları (12), ekokardiyografik incelemesinde perikard effüzyonu ile birlikte 7cm çapında kitle görünümü bulunan fakat cerrahi girişim sırasında tümör tespit edilmeyen bir olgu yayınladılar. Bu olgunun yapılan renkli Doppler incelemesinde, kitlenin diastol sırasında mavi, sistol sonunda mozaik renklerden oluşmasına dayanarak gerçek tümörden ayırt edilebileceğini bildirdiler. Hastamızın ekokardiyografik videotıyp kayıtlarının geriye dönük olarak incelenmesinde kitle görüntüsünde yukarıda bahsedilen sistol ve diastoldeki renk değişiklikleri görülmemiştir. Ancak Şekil 2 ve 3'te gösterildiği gibi kitleye benzer görüntünün kalbin sistol ve diastolü ile birlikte şekil değiştirdiği ve yapısının homojen olmayıp içinde ekosuz alanların bulunduğu dikkati çekmiştir.

Pürülan perikarditlerde tümöral kitle ile karışabilecek perikard içi ekodens ekokardiyografik görüntülerin sık olmaması nedeniyle bu olgu bildirilmiştir. Ekokardiyografik incelemede ekodens görüntü tespit edilen hastaların ayırıcı tanısında pürülan perikardit de akla gelmelidir. Sistol ve diastol sırasında ekodens görüntünün şekil değiştirmesi ve içinde küçük ekosuz alanların bulunması gibi pratik ekokardiyografik bulguların ayırıcı tanıda yararının olabileceği düşünülmüştür ancak deneyimimizin tek vaka ile sınırlı olduğu unutulmamalıdır.



Şekil 3. Diastol sırasında (mitral kapak açık) kitle şeklinin değişip, daha uzun bir görünüm kazandığı görülmektedir.

**KAYNAKLAR**

1. Thèbaud B, Sidi D, Kachaner J. Purulent pericarditis in children: a 15- year experience. Arch Pediatr 1996; 3: 1084-90.
2. Roodpeyma S, Sadeghian N. Acute pericarditis in childhood: a 10-year experience. Pediatr Cardiol 2000;21:363-7.
3. Agarwala BN, Ruschhaupt DG, Sand ME. Pseudotumor of the pericardium. Pediatr Cardiol 1997;18:429-31.
4. Chandraratna PA. Echocardiography and Doppler ultrasound in the evaluation of pericardial disease. Circulation 1991; 84: 1303-10.
5. Douglas P. Pericardial disease. In: Sutton MJ, Oldershaw PJ, eds. Textbook of Adult and Pediatric Echocardiography and Doppler. Boston : Blackwell Scientific Publications, 1989: 381-402 .
6. Agrawal S, Radhakrishnan S, Sinha N. Echocardiographic demonstration of resolving intrapericardial mass in tuberculous pericardial effusion. Int J Cardiol 1990; 26: 240-1.
7. Öztunç F, Batmaz G, Samanlı ÜB, Kozan M, Çetin G, Sarioğlu A. Tüberküloz perikarditli iki olguda ilginç ekokardiografik bulgular. T Klin J Cardiol 1995; 8: 176-9.
8. Mousseaux E, Hernigou A, Azencot M, Sapoval M, Auguste M, Gaux JC. Evaluation by electron beam computed tomography of intracardiac masses suspected by transoesophageal echocardiography. Heart 1996; 76: 256-63.
9. White CS. MR evaluation of the pericardium and cardiac malignancies. Magn Reson Imaging Clin N Am 1996; 4: 237-51.
10. Dawson WB, Mayo JR, Müller NL. Computed tomography of cardiac and pericardial tumors. Can Assoc Radiol J 1990;41:270-5.
11. Glazer GM, Gross BH, Orringer MB, Buda AJ, Francis IR, Shapiro BJ. Computed tomography of pericardial masses: further observations and comparison with echocardiography. Comput Assist Tomogr 1984;8:895-9.
12. Pérez de Juan MA, Roldán D, Vincente T, Espinoza SJ, Huerta D, Esquivel Avila JG. Pericardial effusion simulating a tumor. The value of Doppler color echocardiography for its differentiation. Arch Inst Cardiol Mex 1991;61:75-8.

---

**Geliş Tarihi:** 16.11.2001

**Yazışma Adresi:** Dr. Bülent ORAN

Selçuk Üniversitesi Tıp Fakültesi Hastanesi  
Çocuk Sağlığı ve Hastalıkları AD,  
Çocuk Kardiyolojisi BD, KONYA  
pedkar@selcuk.edu.tr

<sup>¶</sup>*Bu makale 29 Mayıs-2 Haziran 2000 tarihinde İstanbul'da yapılan 36. Türk Pediatri Kongresine poster olarak sunulmuştur.*