

Trakeal Obstrüksiyonu Olan ve Akut Solunum Yetmezliği Gelişen Posterior Dev Mediastinal Guatrlı Bir Olgu

Serap Ket*, Ömer Özbudak*, Tülay Özdemir*, Levent Dertsiz**

* Akdeniz Üniversitesi Tıp Fakültesi Göğüs Hastalıkları Anabilim Dalı

** Akdeniz Üniversitesi Tıp Fakültesi Göğüs Cerrahisi Anabilim Dalı

Özet

Göğüs boşluğu içinde yer kaplayan guatr, mediastinal (intratorasik) guatr olarak isimlendirilir. Intratorasik guatr mediastinal kitlelerin en önemli nedenidir ve sıklıkla anterior mediastinumda lokalizedir. Posterior mediastinal guatr, tüm intra torasik guatrların %10- 15' ni teşkil etmektedir. Diğer mediastinal kitlelerden ayırıcı tanısının yapılması gerekir. Guatrın substernal genişlemesi ve yer kaplaması ile mediastinal yapılara bası ve buna bağlı semptomlar oluşabilir. Özellikle trakeaya bası akut solunum yetmezliğine neden olabilir. Biz, hipertiroidi ile seyreden, trakea basısı olup akut solunum yetmezliği gelişen ve acil entübasyon gerektiren posterior mediastinal guatrlı bir olguyu sunduk.

Akciğer Arşivi: 2005; 6: 84-85

Anahtar Kelimeler: Mediastinal kitle, intratorasik guatr, solunum yetmezliği

Summary

Acute Respiratory Failure and Tracheal Obstruction in Patient with Posterior Giant Mediastinal Goiter

A goiter, situated in the thoracic cavity is usually referred to as intrathoracic goiter. It is an important cause of mediastinal masses and commonly located anterior mediastinum. Posterior mediastinal goiters constitute 10% to 15% of all intrathoracic goiters. Differential diagnosis from other mediastinal masses must be made. Substernal enlargement of a goitre can cause compression of several mediastinal structures. As a consequence of tracheal compression acute respiratory failure may develop.

We present a patient with hyperthyroidism, who had tracheal compression and respiratory failure due to a posterior mediastinal goiter and required emergency intubation and respiratory support.

Archives of Lung: 2005; 6: 84-85

Key Words: Mediastinal mass, intrathoracic goiter, respiratory failure

Giriş

Göğüs boşluğu içinde yer kaplayan guatr, mediastinal (intratorasik) guatr olarak isimlendirilir. Guatrın substernal genişlemesi ve yer kaplaması ile mediastinal yapılara bası ve buna bağlı semptomlar oluşabilir. Özellikle trakea basısı ve bunun sonucunda dramatik olarak gelişen akut solunum yetmezliği tablosu intratorasik guatrlı olguların yaklaşık %45'de rastlanmaktadır (1). Trakea, özofagus ve V.Cava Superior'a bası nedeniyle acil cerrahi tedavi gerekebilir.

Biz akciğer grafisinde kitle imajı ile dikkat çeken, trakea basısı olup akut solunum sıkıntısı gelişen, hipertiroidi ile seyreden posterior mediastinal guatrlı bir olguyu literatür bilgileri ışığında sunduk.

Olgu

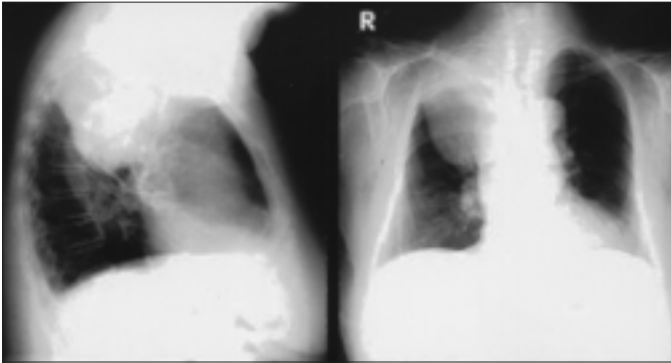
76 yaşında kadın hasta iki gün önce başlayan kuru öksürük, boğaz ağrısı ve progresif olarak artan efor dispnesi ile başvurdu. Ani gelişen siyanozu ve oksijenasyonunda bozukluk oluşması nedeniyle hasta entübe edildi ve mekanik ventilatöre bağlandı. Fizik muayenesinde; nabız aritmik, tiroit diffüz palpabl ve nodüler idi. Laboratuvar incelemesinde; Hb:9.8 g/dl, Hct:30, platelet sayısı: 207.000/mm³ BK:13700 mm³, CRP:10, Tiroid fonksiyon testleri hipertiroidiyle uyumlu idi. Posteroanterior akciğer grafisinde sağ üst zonda düzgün sınırlı homojen dansite artışı mevcuttu (Resim 1). Toraks bilgisayarlı tomografisinde trakea sağ komşuluğunda toraks kavitesini V.Cava Superior seviyesine kadar dolduran, en geniş aksiyel boyutu 7x8 cm olan

heterojen yumuşak doku dansitesinde, yer yer milimetrik kalsifikasyonlar bulunan, trakea ve sağ ana bronkusu basıya uğratan kitle mevcuttu (Resim 2). Tiroid ultrasonografisi; multipl, sınırları net seçilemeyen nodüller ile kistik degenerere ve kalsifiye odaklar içeriyordu.

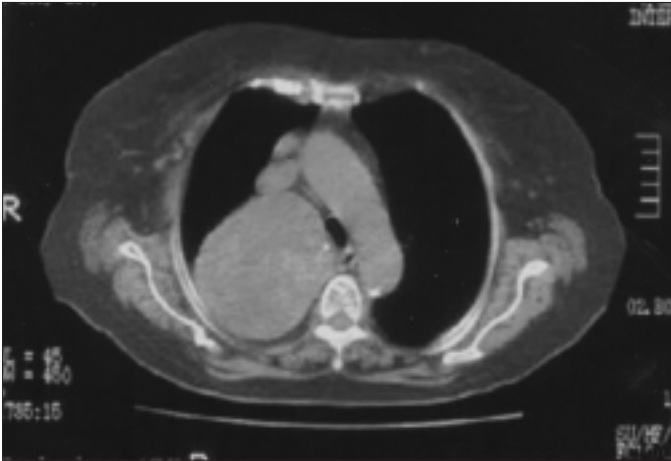
Bu bulgularla operasyona alınan hastaya total tiroidektomi + sağ torakotomi ve mediastinal kitle eksizyonu yapıldı. Makroskopik ve mikroskopik olarak kolloidden zengin, kanamalı ve kistik alanlar taşıyan dış yüzü kapsüle kitlesel materyal çıkarıldı. Mediastenden çıkarılan 13 cm çapındaki materyalin histopatolojik tanısı adenomatöz-hiperplastik kolloidal guatr olarak yorumlandı.

Tartışma

Substernal guatr sıklıkla anterior mediastinumda lokalize olup ancak %10- 15'i posterior yerleşimlidir (2). Chin SC



Resim 1: PA Akciğer grafisinde sağ üst zonda düzgün sınırlı dansite artışı (preoperatif)



Resim 2: Toraks BT 'de posterior mediastende olan ve trakea basısı yapan kitle (preoperatif)

ve ark. (3)'nın 190 kişilik intratorasik guatr serisinde %7'si posterior yerleşimli bildirilmiştir. Solunum yolu infeksiyonları ve kistik lezyonların içine kanama ani solunum distressinin iki önemli nedenidir (4,5). Olgumuzda da infeksiyona ve kistik lezyonların içine kanamaya bağlı solunum distressi oluşmuştu. Shaha ve ark.(6) tarafından intratorasik guatrlı hastaların %25'de akut solunum sıkıntısı geliştiği ve %10 olguda acil entübasyon gerektiği bildirilmektedir. Bizim olgumuz da acil servise başvurduktan sonra hemen entübe edilmiş ve 4 gün yoğun bakımda takip edildikten sonra elektif cerrahi uygulanmıştır. Substernal guatrlı olgularda görülen en sık semptomlar; boyunda kitle, nefes darlığı, ses kısıklığı, disfaji ve V.Cava Superior sendromu bulgularıdır (4,7). Olgumuzda sağ ana bronş ve trakea basısı semptomları ön planda idi. Hipertiroidi %20 vakada olup bizim olgumuzda da mevcuttu (1). Trakeal kompresyona neden olan substernal guatrlı olgularda akut havayolu distressi nedeniyle acil cerrahi tedavi gerekebilir. Tiroid cerrahisinin diğer ana endikasyonları; V.Cava Superior sendromu, malignensi, kozmetik nedenlerdir (1-4,6,7). Cerrahi komplikasyonlar; postoperatif plevral sıvı, hipoparatiroidi, Horner sendromu, vokal kord paralizi ve frenik sinir paralizileridir (7). Mortalite ihmal edilebilir düzeydedir. Olgumuz herhangi bir komplikasyon gelişmeden opere edilmiş olup günlük aktivitelerini sürdürmektedir. Sonuç olarak; substernal yerleşimli guatr mediastinal yapılarla bası oluşturabilir. Özellikle de trakea basısı yaparak akut solunum distressi gelişimine neden olabilir. Akut solunum yetmezliğinde olan bir olgu ile karşılaşıldığında intratorasik guatrın da buna neden olabileceği akılda tutulmalıdır.

Kaynaklar

1. Fragomeni LS, Azambuja C. Intrathoracic goiter in posterior mediastinum. Thorax 1980; 35: 638-9.
2. Madjar S, Weissberg D. Retrosternal goiter. Chest 1995; 108: 78-82.
3. Chin SC et al. Arch Otolaryngol Head Neck Surg 2003; 129: 1198-202.
4. Mellière D, Saada F, Etienne G, et al. Goiter with severe respiratory compromise: evaluation and treatment. Surgery 1988; 103: 367-73.
5. Veronesi G, Leo F, Solli PG. Life-threatening giant mediastinal goiter: a surgical challenge. J Cardiovasc Surg 2001; 42: 429-30.
6. Shaha AR, Burnett C, Alfonso A. Goiters and airway problems. Am J Surg 1989; 158: 378-80.
7. Moron JC, Singer JA, Sardi A. Retrosternal goiter: a six-year institutional review. Am Surg 1998; 64: 889-93.