

IgA Eksikliği mi Sık Değişken Hipogammaglobulinemi mi?

IgA DEFICIENCY OR COMMON VARIABLE HYPOGAMMAGLOBULINEMIA?

Dr. Günseli BOZDOĞAN,^a Dr. Figen DOĞU,^a Dr. Aydan İKİNCİOĞULLARI,^a Dr. Emel BABACAN^a

^aPediyatrik İmmünoloji Allerji BD, Ankara Üniversitesi Tıp Fakültesi, ANKARA

Özet

Sık değişken hipogammaglobulinemi (SDH) B ve T hücre fonksiyonlarında bozukluk ile seyreden heterojen bir primer immün yetmezlik hastalığıdır. Serum immünglobulin düzeylerinde ve antikor yanıtında azalma sonucunda gelişen tekrarlayan bakteriyel enfeksiyonlar ve organ hasarı ile karakterizedir. IgA eksikliği en sık görülen primer immün yetmezlik hastalığıdır. IgA eksikliği, SDH'nin parçası ya da öncüsü olabilir veya IgG alt grup eksikliği ile birlikte olabilir. Bu raporda kliniğimize bronşiektazi ve solunum yetmezliği tablosunda başvuran selektif IgA eksikliği ile birlikte serum immünglobulin G ve M'de düşüklük, negatif izohemaglutininin titresi ve phytohemagglutinine lenfoproliferatif yanıtta bozukluk ile SDH tanısı alan 17 yaşında ki bir kız hasta sunulmaktadır.

Anahtar Kelimeler: Sık değişken hipogammaglobulinemi, selektif IgA eksikliği, bronşiektazi

Abstract

Common variable hypogammaglobulinemia (CVH) is a heterogeneous immune deficiency disorder involving both B and T cell functions. CVH is characterized with organ damage secondary to recurrent bacterial infections developing as a result of decreased serum immunoglobulin levels and specific antibody responses. IgA deficiency which is the most common primary immunodeficiency disease can manifest itself as a part or antecedent of CVH or can present itself together with IgG subclass deficiency. Here, we report a 17 years old girl, admitted initially with bronchiectasis and chronic lung disease, than diagnosed as CVH with selective IgA deficiency, low IgM, IgG levels, negative isohemagglutinin titer and decreased lymphoproliferative response to PHA.

Key Words: Common variable hypogammaglobulinemia, selective IgA deficiency, bronchiectasis

Türkiye Klinikleri J Pediatr 2004, 13:238-241

Sık değişken hipogammaglobulinemi (SDH) serum immünglobulin düzeylerinde ve antikor yanıtında azalma ile karakterize kompleks ve heterojen bir immün yetmezlik hastalığıdır. T ve B lenfosit fonksiyonlarında ve muhtemelen T ve B lenfosit etkileşiminde çeşitli düzeylerde bozukluklar söz konusudur.¹ SDH'nin görülme sıklığı Kuzey Avrupalılarda 1:50.000-200.000, Afrika kökenli Amerikalılarda bunun 1/20'si kadardır.^{2,3}

IgA eksikliği (IgAE) en sık görülen primer immün yetmezlik hastalığıdır.⁴ Serum IgA düzeyi-

nin 7 mg/dL'nin altında olması şeklinde tanımlanır.³ Prevalansı beyaz ırkta (Avrupa'da) 1:160-1:700 iken Afrika kökenli Amerikalılarda 1:6000, Çinlilerde 1:4000, Japonlarda 1:18000 olarak bildirilmektedir.^{2,4} SDH/IgAE, mendelian geçiş göstermemekle birlikte; ırklar ve etnik kökenler arasında prevalans farkı olması ve aile içi birikimin bulunması kalıtımın bu hastalıkların etiolojisinde kuvvetli rol oynadığını düşündürmekte ve IgAE'nin SDH ile genetik açıdan ilişkili olduğunu göstermektedir.^{5,6}

Bu raporda kliniğimize bronşiektazi ve solunum yetmezliği tablosunda başvuran, daha önce selektif IgAE tanısı almış 17 yaşındaki kız hastada, IgAE ile birlikte serum immünglobulin G ve M düzeylerinde azalma, negatif izohemaglutininin titresi ve invitro lenfosit fonksiyonlarında düşüklük ile belirlenen SDH tanımlanmaktadır.

Geliş Tarihi/Received: 02.06.2003

Kabul Tarihi/Accepted: 25.06.2004

Yazışma Adresi/Correspondence: Dr. Günseli BOZDOĞAN
Mesa Kuru Sitesi, Orkide Blok, No: 23
Çayyolu, ANKARA
günselibozdogan@yahoo.com

Copyright © 2004 by Türkiye Klinikleri

Olgu Sunumu

On yedi yaşındaki kız hasta yineleyen solunum yolu enfeksiyonları ve solunum sıkıntısı nedeniyle başvurdu. Hastanın öyküsünden, 5 yaşında iken vücudunda yaygın verrüler olduğu, bundan sonra sık akciğer enfeksiyonu geçirmeye başladığı, 7 yaşında iken selektif IgAE tanısı aldığı ancak serum immünglobulin düzey ölçümü dışında diğer immünolojik tetkiklerinin yapılmadığı öğrenildi. On iki yaşında bronşiektazi nedeniyle sol alt lobektomi operasyonu geçirdiği, bu dönemden sonra enfeksiyon sıklığının artarak devam ettiği ve bize başvurusundan önceki son 8 ayda, alt solunum yolu enfeksiyonu nedeniyle 8 defa hastanede yatarak tedavi edildiği bildirildi. Hasta son 3 aydır oksijen bağımlılığı gelişmiş durumda iken ilk kez başvurdu. Hastanın anne ve babası birinci dereceden akraba idi.

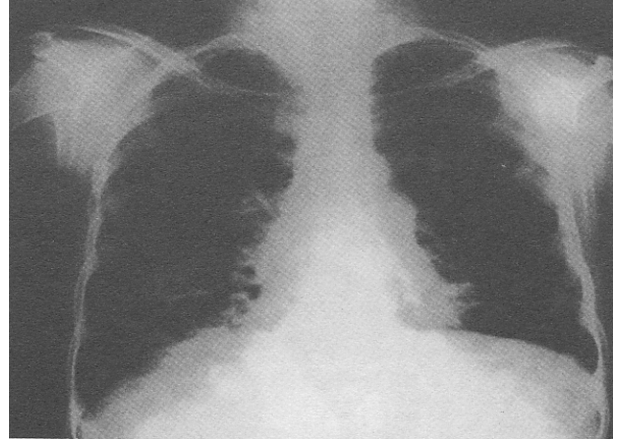
Fizik muayenesinde vücut ağırlığı 32 kg (3. persentilin altında), boyu 155 cm (25-50. persentilde) bulundu. Genel durumu kötü, takipneik, taşikardik, soluk ve siyanöze görünümdeydi. İnterkostal ve subkostal retraksiyonları ve her iki hemitoraksda yaygın kreptan ralleri vardı. Karaciğer midklaviküler hatta 6 cm, dalak 3 cm ele geliyordu. Parmaklarında çomaklaşma vardı.

Arteriyal kan gazı örneğinde (4-6 lt/dk.'da oksijen alırken) pH 7.43, pCO₂ 48.7 mmHg, pO₂ 60.5 mmHg, HCO₃ 32 mEq/L, O₂ saturasyonu %90 olup, hipoksemi ve kompanse metabolik alkaloz saptandı. Ön arka akciğer grafisinde akciğer bazallerinde bilateral bal peteği görünümü vardı (Şekil 1).

Yüksek rezolüsyonlu bilgisayarlı toraks tomografisinde her iki akciğer üst lob anterior ve alt lob segmentler ile sağ akciğer orta lob ve sol akciğer lingulada kistik bronşiektazi ile uyumlu düşük yoğunluklu alanlar izlendi (Şekil 2).

Hastanın humoral ve hücrel immünolojik incelemeleri sırasıyla Tablo 1 ve 2'de sunulmaktadır.

Üç haftada bir 500 mg/kg intravenöz immünglobulin (İVİG) ve profilaktik TMP-SMX başlandı. Devamlı oksijen kullanımı ile taburcu edildi. İVİG replasman tedavisi yaşadığı şehirdeki bir merkezde devam eden hastanın takibinde en-



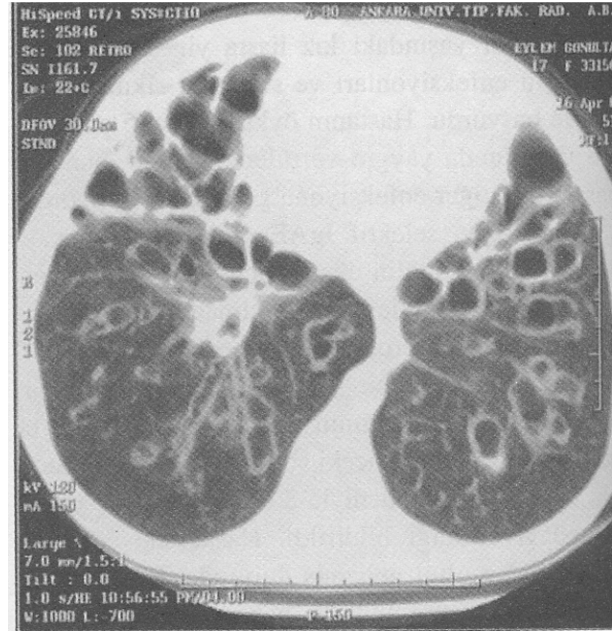
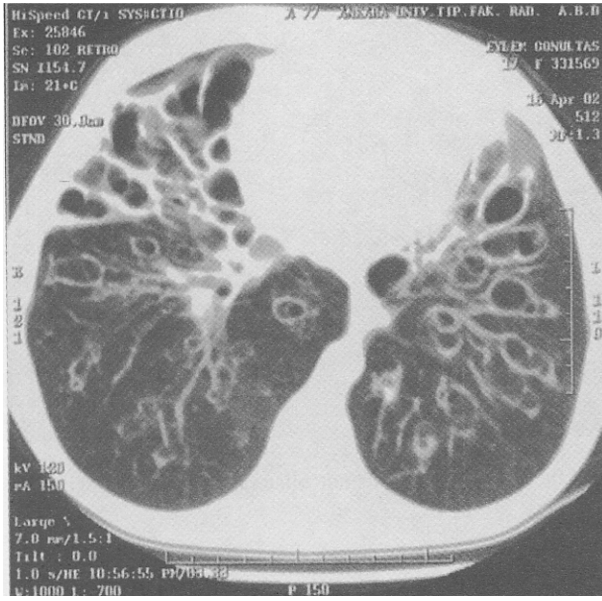
Şekil 1. PA akciğer grafisinde bilateral bronşiektatik değişiklikler.

feksiyon sıklığının belirgin olarak azaldığı izlenmektedir.

Tartışma

SDH'nin tanısı; erkek ya da kız hastada 2 yaşından sonra başlayan immün yetmezlik klinik bulgularıyla birlikte 3 majör immünglobulin izotipinden ikisinde, yaşa göre normal değerlerin 2 standart deviasyonun altında olacak şekilde düşüklük olması, izohemaglutininlerin saptanamaması ve/veya aşya antikor yanıtının bozuk olması ve hipogammaglobulinemiye yol açabilen diğer nedenlerin ekarte edilmesi ile konulmaktadır.⁷

SDH'de klinik bulgular selektif IgAE'ne benzer fakat daha ciddi seyir gösterir. Yineleyen sinopulmoner, cilt ve gastrointestinal sistem enfeksiyonları başlıca bulgulardır. Enfeksiyonlar 3-6 ve 15-20 yaşlarında olmak üzere iki dönemde pik yapar.³ Süt çocukluğu veya oyun çağı döneminde otitis media, adolesan dönemde ise solunum yolu enfeksiyonları siktir. Nitekim sunulan hastada akciğer enfeksiyonlarının 5 yaşında başladığı ve sıklığının artarak devam ettiği öğrenildi. On yedi yaşındaki kız hasta kronik akciğer hastalığı, solunum yetmezliği ve oksijen bağımlılığı gelişmiş durumda başvurdu. Selektif düzeyde IgAE ve serum IgG, IgM düzeylerinde düşüklük saptandı. Anti A titresi negatif ve phytohemagglutinin (PHA)'e lenfoblastik transformasyon yanıtı düşük bulunup SDH tanısı konuldu. SDH'de erken tanı ve İVİG



Şekil 2. Yüksek rezolüsyonlu toraks BT’de her iki akciğerde büyük oranda kistik vasıfta yaygın bronşiektatik değişiklikler.

replasmanı yapılmadığında tekrarlayan akciğer enfeksiyonları, bronşiektazi, amfizem ve korpulmonale gibi organ hasarı gelişimine neden olur.⁸ Tedavi 3-4 haftada bir düzenli İVİG kullanılmasıdır ve İVİG kullanımının tekrarlayan enfeksiyon sıklığını ve organ hasarını azalttığını gösteren çalışmalar vardır.³ Burada sunulan hasta 7 yaşında iken selektif IgAE tanısı almış, 12 yaşında iken bronşiektazi nedeniyle sol alt lobektomi operasyonu geçirmişti. Bu süre içinde bir immünoloji kliniğinde izlenmemiş, kesin tanı almamış ve doğru tedavi edilmemişti. SDH’de erken tanı ve tedavi komplikasyonlardan korunmak için mutlaka gereklidir. İVİG tedavisine rağmen asemptomatik olup sessiz ilerleme gösteren bronşiektaziler de olduğu akılda tutulmalıdır.⁹

IgAE ve SDH değişik fenotiplerde ortaya çıkabilen hastalıklardır ve çok sayıda patolojik olayın ortak son noktaları gibi görünmektedirler. Pek çok SDH’li hastanın I. derece akrabasında IgAE vardır. Tipik olarak ebeveyn jenerasyonunda SDH, çocuklarında IgAE şeklinde ortaya çıkar.⁵ IgAE olan hastaların çoğu asemptomatiktir. Hastalık tesadüfen ya da ailede IgAE/SDH’li bir bireyin varlığı durumunda tarama esnasında saptanır.²

Tablo 1. Hastanın humoral immünolojik incelemeleri.

	Hasta	Yaşa uygun normal değerler
IgG (mg/dL)	571	854-1750
IgA (mg/dL)	< 6.67	136-383
IgM (mg/dL)	55.2	102-284
İzohemaglutinin titresi (anti A)	negatif	>1/10
IgG1 (gr/l)	4.6	3.15-8.55
IgG2 (gr/l)	0.350	0.64-4.95
IgG3 (gr/l)	0.245	0.23-1.960
IgG4 (gr/l)	düşük	0.11-1.570

Sunulan hastanın bu nedenle incelemeye alınan 10 yaşındaki erkek kardeşinde serum immünoglobulin düzeyleri, izohemaglutininin titresi, periferik kan lenfosit alt grupları ve invitro lenfosit fonksiyonları normal olarak bulundu.

SDH ve IgAE birbiriyle ilişkili hastalıklardır, hatta aynı hastalığın farklı klinik ve immünolojik biçimde ortaya çıkmış tipleridir. Her iki hastalıkta da lenfosit farklılaşmasının terminal evresinde bir ya da birden fazla immünglobulin izotipinin üretim eksikliğine yol açan defekt ve dolayısı ile enfeksiyonlara yatkınlık söz konusudur.⁵ Üstelik aynı

Tablo 2. Hastanın hücrel immünolojik incelemeleri.

Periferik kan Lenfosit alt grupları	(%)		Mutlak sayı (mm ³)	
	Hasta	Kontrol (10)	Hasta	Kontrol (10)
CD3+	59.7	58-82	1500	1100-4100
CD4+	31.8	27-57	832	700-2500
CD8+	24.1	19-38	624	400-1700
CD16+56+	11	8-30	286	200-1000
CD19+	30	10-30	780	200-1400
CD20+	30.9	9-28	806	200-1300
PHA'e LBT yanıtı (%)	25	65.8 ± 9.2		

* PHA: Phytohemagglutinin.

** LBT: Lenfoblastik transformasyon.

genetik defektin yol açtığı bir klinik yelpazenin 2 ayrı ucu gibi görünmektedirler. Burada sunulan hastanın 7 yaşında iken IgAE tanısı aldığı, serum immünglobulin düzeylerinin ölçümü dışında, immün yetmezlik etiyojisine yönelik diğer tetkiklerinin yapılmadığı öğrenildi. Bu veriler ışığında değerlendirildiğinde hastanın başlangıçtaki tanısı ile ilgili olarak 2 olasılık üzerinde durulabilir. Birinci olasılık hasta başlangıçta selektif IgAE idi, zaman içinde SDH gelişti. Nitekim literatürde IgAE'nin SDH'ye dönüşebileceğini bildiren yayınlar bulunmaktadır.⁵ İkinci olasılık ise hasta başlangıçtan itibaren SDH idi ve immün sistemi, serum immünglobulin düzeylerinin ölçümü dışında incelenmediğinden sadece IgAE saptanmış, özgün bir tedavi önerilmemişti.

Sonuç olarak IgAE ile SDH arasında çeşitli klinik ve moleküler bağlantılar vardır. Hasta ister IgAE olarak başlayıp daha sonra SDH'e dönüşüm göstermiş olsun ya da başlangıçtan itibaren SDH olsun, sık enfeksiyon geçirme nedeniyle başvuran bir hastada sadece serum immünglobulin düzeylerine bakılması yeterli olmamaktadır. Tekrarlayan enfeksiyon öyküsü olan hastalarda immün yetmezlik yönünden tarama testleri yapılmalıdır. Humoral immün yetmezlik tanısında kullanılacak tarama testleri serum immünglobulin düzeyleri, IgG alt grupları, 1 yaşın üzerindeki hastalarda izohemaglutininin titresi ve aşı antijenlerine spesifik antikor yanıtı ölçümünü içermelidir.³ Bu hastalıklarda erken tanı ve özgün tedavi yaşam kalitesini arttırmada ve organ hasarını engellemede çok ö-

nemlidir. Olanaklar yetersiz ise sevk zinciri çalıştırılıp diğer merkezlerden yardım alınmalıdır.

KAYNAKLAR

1. Grimbacher B, Hutloff A, Schlesier M, et al. Homozygous loss of ICOS is associated with adult-onset common variable immunodeficiency. *Nature Immunol* 2003;4(3):261-8.
2. Hammerström L, Vorechovsky I, Webster D. Selective IgA deficiency and common variable immunodeficiency. *Clin Exp Immunol* 2000;120:225-31.
3. Schroder Jr HW. Primary antibody deficiencies. In: Rich RR, Fleisher TA, Shearer WT, Kotzin BL, Harry WS Jr, eds. *Clinical Immunology. Principles and Practise*. 2nd ed. New York: Mosby; 2001: 1: 34.1-34.15.
4. Schroder Jr HW. Genetics of IgA deficiency and common variable immunodeficiency. *Clin Rev Allergy Immunol* 2000;19:127-40.
5. Kralovicova J, Hammerström L, Plebani A, et al. Fine-scale mapping at IGAD 1 and genomwide genetic linkage analysis implicate HLA-DQ/DR as major susceptibility locus in selective IgA deficiency and common variable immunodeficiency. *J Immunol* 2003;170:2765-75.
6. Vorechovsky I, Blennow E, Nordenskjöld M, et al. A putative susceptibility locus on chromosome 18 is not a major contributor to human selective IgA deficiency. *J Immunol* 1999;163:2236-42.
7. Conley ME, Notarangelo LD, Etzioni A. Diagnostic criteria of primary immunodeficiencies. *Clin Immunol* 1999; 93(3):190-7.
8. Tezcan İ, Ersoy F, Sanal Ö ve ark. Çocukluk çağında genel değişken tipte hipogammaglobulinemi. *Çocuk Sağlığı ve Hastalıkları Dergisi* 1990;33:202-8.
9. Kainulainen L, Varpula M, Liipo K, et al. Pulmonary abnormalities in patients with primary hypogammaglobulinemia. *J Allergy Clin Immunol* 1999;104(5):1031-6.
10. İkinçioğulları A, Kendirli T, Doğu F, et al. Lymphocyte subsets in Turkish children. *Turkish J Pediatr* 2004; 46(2):125-30.