

Relapsing Polychondritis (Tekrarlayan Polikondrit)

Mustafa GÜLER *

Polikondritis nadiren tam olarak tanımlanabilen, ekseriya gözden kaçan, nüksedici, yaygın, yıkıcı inflamatuvar lezyonlarla itarakterize kıkırdak yapıları, kardiovasküler sistemi ve göz kulak gibi organları tutabilen sistemik bir hastalıktır (4, 11). Etiyolojisi ve fizyopatolojisi bilinmemesine rağmen farklı konnektif doku hastalıklarıyla birlikte bulunması hastalığın patojenezinde altta yatan muhtemel bir immünolojik mekanizmayı düşündürür. Klinik olarak tanınabilirliğinin gittikçe artması sebebiyle şimdiye kadar 250 vaka bildirilmiştir (1, 4). Relapsing polikondritis değişik araştırmacılar tarafından sistemik kondromalasi, pankondritis, kronikatrofik polikondritis olarak isimlendirilmiştir.

KLİNİK BULGULAR

Hastalık ekseriya Kafkas ırkında görülmesine rağmen, diğer bütün ırklarda az da olsa bildirilmiştir. Bariz bir ailevi geçiş eğilimi yoktur. Her iki cinsten eşit olarak görülür. Ortalama yaşam süresi 10 ay ile 20 yıl arasında değişmektedir. Başlangıç yaşı doğumdan itibaren 90 yaşına kadar değişebilir. Fakat vakaların çoğu 20-60 yaşları arasında görülür. Hastalığın başlangıcında ve seyirindeki sistem tutulumlarının sıklığı Tablo — 1'de görülmektedir (1, 4, 11). (Şekil-1).

Hastalığın en sık rastlanan ilk bulgusu ani başlayan, bir veya iki dış kulak kepçesinin kıkırdak kısımlarında ağrılı, hassas ve sert görünümlü lokal veya diffüz şişlik şeklindeki oluşumdur. İnflamatuvar reaksiyonun dış kulak yolunda olması, işitmeyi engelleyecek kadar tıkanmaya yol açabilir. Bazen berrak seröz bir iltihaplanma olabilir. Nadiren inflamasyon kulak ardı bölgesine kadar yayılır. Ataklar değişik ciddiyette ve günlerden, haftalara kadar değişen sıklıkta görülebilir. Bilahere hastalık kendi kendine gerileyebilir. Fakat ekseriya ilk atak tedavi edilmezse subakut bir şekilde ilerlemeye devam eder. Uzun süren ve nükseden inflamasyon epizodları kıkır-

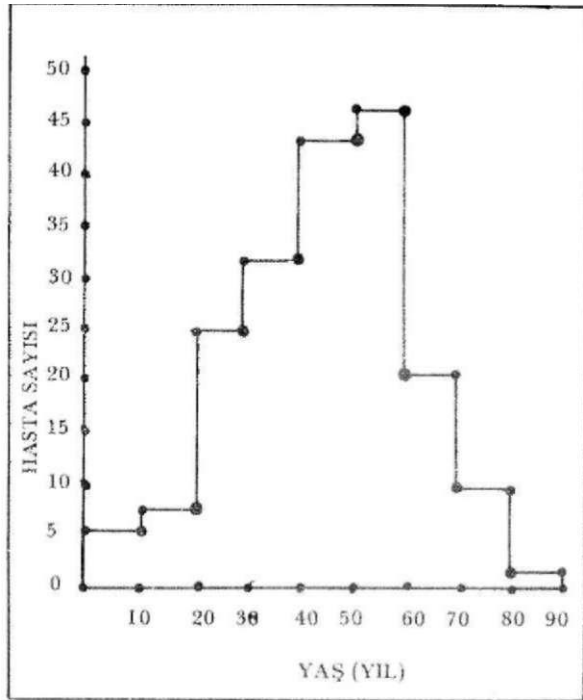
dak dokusunun yapısal bütünlüğünü bozar. Kulak kepçesinde gevşek ve düşük bir görünüme yol açar (4,14) (Şekil-2).

Başlangıçta nadir olmasına karşılık hemen hastaların yansında ileri devrelerde işitme ve/veya vestibüler disfonksiyonlu karakterize iç kulak hastalığı görülür. İşitme bozukluğu sadece dış kulak yolunun daralmasına bağlı olarak değil, keza orta kulak inflamasyonu, seröz otitis media, nazofarengeal segment kondritisi sebebiyle veya üstaki borusunun tıkanıklığı ile de meydana gelir. Akut ya da sinsi başlangıçlı olabilen internal işitme arterinin veya vestibüler dalının arteritisi, vértigo, ataksi, bulantı veya kusma epizodları meydana getirir. Hastaların % 66'sında nazal kondritis gelişir, bu durum aniden meydana gelen ve birkaç günde kendiliğinden gerileyen inflamasyonla karakterizedir. Eğer ataklar tekrarlarsa kıkırdak kollapsı meydana getirirler. Bu "semer burun" deformitesi ile kendini gösterir. Bazen hafif derecelerdeki inflamasyon bile kıkırdak harabiyeti oluşturabilir. Sonuçta bariz inflamasyon görülmeden burun deformitesi görülebilir. İnflamasyon ve deformite sıklıkla burunda dolgunluk, tıkanıklık, kabuklanma, akıntı ve kanama meydana getirirler (4,11).

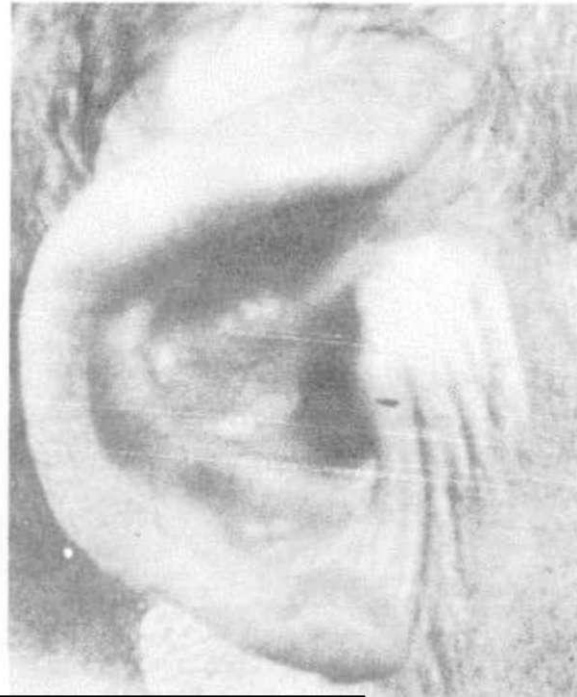Oküler inflamasyon hastaların % 59'unda görülebilen bir tablodur. Klinik belirtileri episklerit, sklerit, konjonktivit ve iritistir. Daha seyrek görülen tablolar, ekzoftalmi, oftalmopleji, keratit, keratokonjonktivitis sikka, skleromalasi, korioretinitis, retinal arter torombozu, panoftalmi, retinal ayrılma ve optik nevritis ile katarakt sıklığında artma şeklinde belirtilebilir. Sonuçta körlük olabilir (4).

Polikondritiste artropati en sık rastlanan ikinci tablodur. Hastalığın ileri devrelerinde hastalarda % 76 oranında görülür. Klinik olarak geçici artroajiden mono, pauci veya poliartiküler, simetrik veya asimetrik sinovitise kadar değişen ve gerek büyük, gerekse periferik eklemleri ve parasternal eklemleri

* Kastamonu Rehabilitasyon Merkezi Fizik Tedavi Uzmanı



Şekil -1. 187 hastada polikondritin başlama yaşı.



Şekil 2. Düşük Kulak

Tablo — 1
Pol ikondritisin Klinik Bulguları

Klinik Bulgular	Sıklığı (% olarak)	
	li.o. 1•e	ileri Devrelerde
Kulak inflamasyonu	30	80
Artropati (total)	23	76
Periferik eklemler		68
Kostokondreal/manubriost.		31
Burun kıkırdak infl.	16	66
Göz inflamasyonu (total)	15	59
Skleritis/episkleritis	14	38
Konjonktivitis	6	33
İritis/Korioret.	5	22
Laringotrakeal - bronşial	13	51
İç kulak tutulması (total)	6	42
işitme		37
Vestibüler		21
Kardiyovasküler Hastalık		24
Sistemik vaskülit		11
Kapak yetmezliği		7
Anevrizma		5
Cilt lezyonları		16

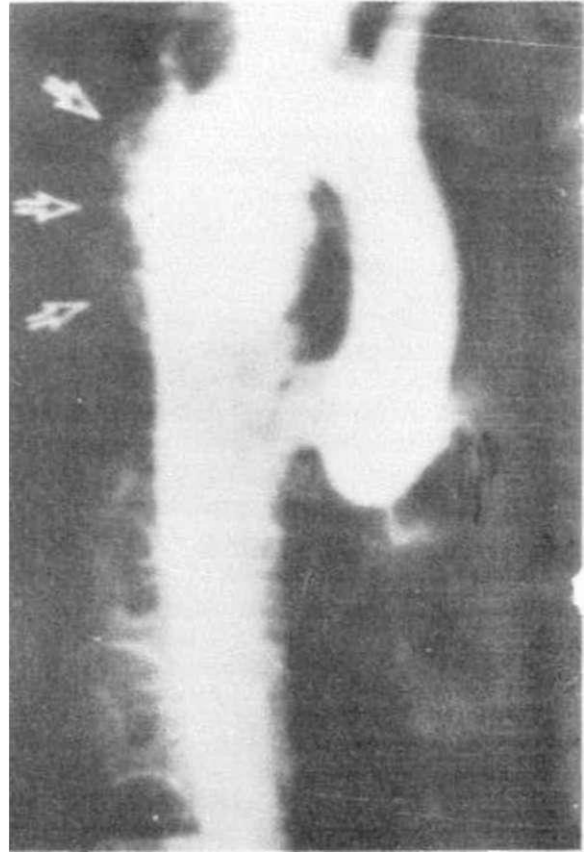
Tablo - 2

Polikondritisle Birlikte Olabilen Konnektif Doku Hastalıkları (244 Vakaya Karşılık)

Konnektif Doku Hastalıkları	Bildirilen Vaka Sayısı
Sistemik Vaskulitis	19
Juvenil/adult rom. arth.	11
Sjögren Sendromu	6
Sistemik Lupus Eritematozus	6
Progressiv Sistemik Skleroz	2
Reiter Hast/Psoriatik Arth.	2
Ankilozan Spondilitis	2
Behçet Hastalığı	1
Polimiyalji Romatika	1
Retroperitoneal Fibroz	1

(kostokondral, manibrio-sternal, sternoklaviküler gibi) tutabilen bir artritiz söz konusudur. Klasik olarak artritiz epizodik, asimetrik, erozyon yapmayan, deformite bırakmayan, kendiliğinden veya antienflamatuvar ilaçlarla düzelebilen artritizdir (9, 16). Bazen servikal, dorsal veya lomber bölgede ağrı olabilir. Geçici tenosinovitis vakaları bildirilmiştir. Kostokondral tutulma göğüs ağrısı ve göğüste hassasiyetle kendini gösterir. Bu eklemlerde ciddi yıkım nadirdir. Fakat göğüste mobilitateye sebep olabilir. Bazen eklem efüzyonları görülebilir. Eklem sıvısı nalizleri sıvının noninflamatuvar karakterde olduğunu göstermiştir. Eklem tutulması ise hastalığın ciddiye ve başka bir yerdeki sistemik belirtisi arasında herhangi bir ilgi bulunmamıştır. Aortitis, iritis, sekroillitis polikondritiste nadiren görülen bulgular olmasına rağmen "H L A B 27" antijeni görülme sıklığı genel popülasyonda görülenden daha fazla değildir. Eklem grafilerinde eklem komşu kemiklerde demineralizasyon görülür. Bazende kemikte erozyon olmadan eklem boşluğunda daralma görülür. Polikondritis, bazen eklemlerde ciddi destraktif değişikliklerin olduğu romatoid artritiz, juvenil kronik poliartritiz, reiter hastalığı, psoriatik artritiz, sjögren sendromu veya ankilozan spondilitis ile birlikte olabilir (4,9,11).

Polikondritiste prognoz genellikle kötüdür. Ortalama yaşam süresi 10 ay ile 20 yıl arasında değişir. Laringotrakeal-bronşiyal tutulma olan hastalarda prognozun kötü olduğuna karar verilebilir. Ses kısıklığı ile tiroid kıkırdak ve ön trakea üzerindeki hassasiyet bu bölgenin tutulduğunu gösteren semptomlardır. Klinik olarak öksürük, dispne, inspiratuvar stridor veya nadiren hemoptizi görülür. Ciddi vakalarda ödemle birlikte olan glottik, subglottik, veya laringeal inflamasyon trakeostomi gerektirebilir:



Şekil-3. Aort Aneuzmanı

Trakeal ve/veya bronşiyal halkanın kollapsı ya da inflamasyonu ve ödemi ile nedbeleşmesi trakeostomiye etkisiz kılacak kadar diffüz veya lokal havayolu darlığına yol açabilir. Tekrarlayan ataklar havayolunda kalıcı yapı bozukluğuna yol açar ve asfiksiye bağlı ölüm meydana gelebilir. Üst veya alt solunum yolları infeksiyonları da sık görülür (5).

Kardiyovasküler komplikasyonlar % 24 hastada görülür ve ölüm sebebi olabilir. En tehlikeli olanı, bilhassa erkeklerde, aortik halka veya çıkan aortanın ilerleyici dilatasyonuna bağlı olarak meydana gelen aort yetmezliğidir (10, 11). Daha az sıklıkla mitral ve triküspit yetmezliği görülebilir. Bu tip kapak hadiseleri hastalığın başlangıcından sonra 6 ay kadar erken veya 17 ay kadar geç bir sürede görülebilir. Tedavi gayesiyle yapılan valvüloplasti ve kapakçık replasmanı ameliyatlarının başarı şansı yüksektir. Ayrıca çıkan torasik veya abdominal aorta ile subklavian arteri yakalayan anevrizmalar rüptüre olarak ölüme yol açabilirler. Daha az sıklıkla Perikarditis, iletim bozuklukları, endokardit veya miyokardiyal infarktüste görülebilir (4,6,10) (Şekil - 3).

Orta ve büyük çapta damar tutulması, kardiyak tutulmadan bağımsız olarak gelişebilir. Anevrizma

oluşumuna ek olarak, vaskülitise bağlı gelişen trombozun inen aortada, abdominal aortada, intrahepatik ve serebral arterlerde görüldüğü bildirilmiştir. Birlikte temporal arteritis, poliarteritis, Wegener granülomatosisi ve takayashu hastalığı belirtilmiştir. Vaskülitis lokal veya diffuz olabilir. Süratle ölüme götüren vaskülitis vakaları bildirilmiştir. (4).

Nispeten sık olarak cilt tutulması görülmesine rağmen polikondritis için özel bir cilt sendromu yoktur. Lezyonlar nodüler veya nodüler olmayan vaskülitisten, klasik eritema nodozum, psoriasis ve keratoderma blenorajikuma kadar değişebilir. Kıkırdak tutulması olan yerlerde hiperpigmentasyon, alopesi, tırnak büyümesinin gecikmesi ve subkutaneal yağ nekrozu bildirilmiştir (4).

Nadiren ateş ve miyalji gibi klinik belirtilere rastlanabilir.

Polikondritiste böbrek hastalığı nadirdir. Eğer mevcutsa ekseriya birlikte olabilen diğer bir sistemik vaskülitisi veya başka bir hastalığı gösterir. Birlikte seyreden 3 glomerulonefrit vakası bildirilmiştir (8). Arasına hafif karaciğer anormallikleri gözlenebilir.

Konnektif doku hastalıklarının değişik şekillerinin polikondritisle birlikte olduğu bildirilmiştir (Tablo 2). Bu hastalıklar ekseriya polikondritis başlamadan aylar veya yıllar önce görülmektedir. Böyle durumlarda polikondritisin konnektif doku hastalığıyla ilgili mi olduğu yoksa ayrı bir hastalık mı olduğu ortaya konulmalıdır. Hipertiroidi, hipotiroidi veya hashimoto hastalığı gibi tiroid hastalıkları polikondritisli hastalarda % 4 oranında artmış olarak görülebilir. 4 vakada ülseratif kolit ve 6 vakada da prostat, pankreas karsinomu ve hodkin hastalığı ile lösemi şeklinde malignite tabloları bildirilmiştir (4).

LABORATUVAR BULGULARI

Polikondritis için spesifik bir laboratuvar testi yoktur. Başlıca anormal bulgular Tablo - 3'de görülmektedir. Ekseriya yüksek bir sedimantasyon hızı ile hastalığın aktivitesiyle direkt olarak ilgili olan orta dereceli bir lökositöz tesbit edilir. Eozinofili seyrek değildir. Hafiften orta dereceye kadar normositik normokrom anemi sık olarak görülür. Serum demiri ve demir bağlama kapasitesi düşük olarak bilinmesine rağmen kemik iliği depolan normal olarak bulunmuştur. Nadiren hemolitik anemi görülür. Serolojik çalışmalarda romatoid faktör ve antinükleer antikor aktivitesinin (deoksiribonukleoproteine karşı) mevcudiyeti gözlenmiştir (1, 6). Sfiliz için yalancı pozitif test görülebilir. Total hemolitik kompleman ve C3 ile C4 tainleri normal veya azalmış olabilirler. Arasına IgG ve IgA seviyelerinde geçici yükselmeler hariç genellikle Immunglobulin değerleri normal seviyelerdedir. Kriyoglobulinler tesbit edilemez. Bazen düşük seviyelerde kanda dolaşan immunkomp-

leksler tesbite edilebilir. Ekseriya, serum protein elektroforezinde azalmış serum albumini ve yükselmiş alfa 2 ve gama globulin şeklinde nonspesifik anormallikle gözlenir (4).

Polikondritisin tanısında ve komplikasyonlarının belirtilmesinde X-raylar ekseriya faydalıdır. En sık rastlanan kıkırdaklarda yıkım bulgusudur. Trakeal tomogramlarla stenoz tesbit edilebilir. Sinobronkografi bronşial ağaçta daralmayı gösterebilir. Göğüs filimlerinde ise ateletazi tesbit edilir. Ayrıca pnömoni, aortikark genişlemesi veya inen ya da çıkan aortada barizleşmede bu Alimlerle tesbit edilebilir (4, 11). Bazen de kıkırdak kalsifikasyonu görülebilir.

Polikondritiste kulak kepçesi, burun, trakea ve larinkste kıkırdak kalsifikasyonu gözlenmiştir. Kulak kıkırdağı kalsifikasyonu polikondritis için spesifik değildir. Ayrıca travma, adrenal yetersizlik, okronoz, akromegali, hipertiroidizm, hiperparatiroidizm diabetes mellitus, A hipervitainozu ve soğuk hipersensitivitesine bağlı olarak da kulakta kalsifikasyon meydana gelebilir (4). Periferik eklemlerdeki x-ray değişiklikleri kişiden kişiye fark gösterir. Sıklıkla rastlanan görünüm asimetrik, bölgesel, orta veya hafif dercedeki destrüktif değişikliklerdir. Omurga filimleri ekseriya normaldir. Bazen, grafilerde ciddi kifoz, eklem mesafesi darlığı, intervertebral aralıkta darlık ve keza sakroiliak eklemden eroziv düzensizlikler ile kısmi tıkanma görülebilir. Aort yetmezliği mevcutsa kardiomegali bir diğer röntgen bulgusu olabilir.

Kulak, burun ve laringeobronşiyal sistem kıkırdakını tutan inflamatuvar lezyonlar ve bir çok dış kulak yolu hastalıkları tanıda karışıklığa yol açabilirler. Eksternal otitisle birlikte olan infeksiyöz perikondrit, mastoid cerrahisini bir komplikasyonu veya travma sonucu meydana gelebilir. Bu lezyonlardan en sık izole edilen organizma pseudomonastır. Polikondritis kulak kepçesinin akut streptokokal infeksiyonu ile kıkırdağın derin ve ciddi inflamasyonlarından ayırt edilmelidir. Lupus vulgaris, fungal hastalık, sfiliz ve lepra gibi kronik infeksiyonlar polikondritis ile karışabilirler. Kondrodermatitis helisis nodularis, yaşlanma ve tekrarlayan travma ile barizleşen kronik gelişimsel damar yetmezliği olup polikondritise benzeyecek şekilde dairevi inflamatuvar ve dejeneratif değişikliklerle karakterizedir. Travma irritan maddeler veya böcek ısırması ya da kan diskrazileriyle birlikte olan kulak inflamasyonları da ekarte edilmelidir. Burun kıkırdağını tutan inflamasyon ve/veya destrüktif değişiklikler, Wegener granülomatosisi, lepra, sfiliz, tüberküloz, karsinoma ve lenfosarkomada ayırıcı tanıda gözönünde tutulmalıdır (4).

Nekrotizan skleritis, keratit, poliarteritis ve otitis media gibi bulgular, poliarteritis nodoza ve Wegener granülomatosisinde de görülür. Fakat bu iki hastalık

Tablo - 3
Polikondritisin Başlıca Laboratuvar Bulguları

Laboratuvar Bulgular	Çalışılan Vaka	Vaka Sayısı	%
Sedimentasyon hızı yük.	165	142	86
Anemi	155	89	57.
Lökositoz	149	56	38
ASO yüksekliği	28	8	29
Romatoid faktör	115	19	17
Antinükleer antikor	99	18	18
Eozinofili	106	15	14
Sfiliz için seroloji	78	5	6
LE test	95	6	8

ta pulmoner, renal, merkezi ve periferik sinir sistemi bulgularının da birlikte olması polikondritisten ayırmada yardımcı olmaktadır.

Küçük kan damarlarının inflamasyonu ile meydana gelen Cogan sendromu nonsfilitik interstisyel keratit ve audiovestibüler hastalık ile karakterize olup, generalize bir kondropati olmaması ile polikondritisten ayrılır, behçet hastalığının mukozal lezyonları, sarkoidozun hiler adenopatisi polikondritiste görülmez. Polikondritiste aortitis ve aortik anevrizma bulguları mevcudiyeti sfiliz, marfan sendromu, enlers-Danlos sendromu ve arterioskleroz gibi benzer bulgular görülebilecek hastalıklardan ayırıcı tanıda zorluk yaratabilir. Daha selim seyreden toraks sendromları (kostokondritis, tietze sendromu, chondrodynia sternalis ve Xifoid kıkırdak sendromu) klinikte polikondritisle karışsa bile sistemik bulgulara sahip değildir. Polikondritisin kesin tanısı için Mc Adam ve arkadaşları tanı kriterleri ortaya koymuşlardır (Tablo-4) (4).

Hastalanan kıkırdaktaki patolojik bulgular birbirine benzemektedir. Patoloji lokalizasyona göre değişmez (4,11). İlk belirtiler, glikozaminoglikan azalmasının göstericisi olacak şekilde matriksin bazofilik boyanmasının lokal veya diffüz olarak kaybidir. İlave olarak, perikondral dokuda PMNL ve bariz olarak lenfosit ve plazma hücresi infiltrasyon gözlenir. Hadise sessiz bir şekilde kıkırdağın periferinden derin tabakalarına doğru ilerler ve kondrosit dejenerasyonu daha barizleşir. Müteakiben granülasyon dokusu kıkırdak dokuyu invaze eder. Mikroskopik olarak Glikozaminoglikandan yoksun matriks ve dejenere hücrelerden oluşan adacıklar meydana gelir. Granülasyon dokusunun bu şekilde aşırı büyümesi, kulakta nodul gelişiminden ve trakeanın daralmasından sorumludur. Sonuçta, dokularda fibrozis gelişir. Ayrıca jelatinöz materyal içeren kistik alanlar ortaya çıkar. Daha ileri devrelerde lokal kalsifikasyon bölgeleri ve kemik

oluşumu meydana gelir (4).

Elektron mikroskobu ile yüzeysel ve derin tabakalardaki kondrositlerin büyük miktarlarda lizozomlar, lipid ve glikojen ihtiva ettikleri gözlenmiştir (2, 7). Hastalanan aortun histolojik kesitlerinde media tabakasında inflamatuvar hücre infiltrasyonu, kollajen ve GAG muhtevasında azalma ve elastik liflerde parçalanma görülür. Vasa vazorumların etrafında lenfosit birikimi gözlenir. Adventisia ve intimada sekonder fibrozis görülür. Aortik halka büzülmüş veya dilatedir. Kapakçıklar ise normal ve kalınlaşmış olarak tesbit edilirler. Sfilitik aortitiste görülen endotelial proliferasyon polikondritiste görülmez. Aortik elastik doku kaybı Marfan sendromunda da görülür. Fakat Marfan sendromunda GAG içeriği azalmamıştır. Adale liflerinin yıkımı damarlarda anevrizma oluşumuna yol açar (4)

Ekseriya trakea mukozası önemlidir. Trakeanın kıkırdak halkası hafif inflamasyondan, granülasyon dokusuyla total rezorpsiyonuna kadar giden değişiklikler gösterir. Büyük ve orta çaplı bronşlar, bronşektaziye benzer şekilde yamalı genişleme gösterirler. Bu, hava yollarında yaygın daralma ve yapışıklığa yol açar. Trakea kıkırdağdaki histolojik değişiklikler yukarıda anlatılanlara benzemektedir. Trakeadaki lezyonlar lokalize veya yaygın olabilir. Tüm üst solunum yollarını tutabilir. Histolojik olarak ödemato değişiklikler, kronik sino vitis, damar dilatasyonu ve kronik hücre infiltrasyonu görülür. Solunum yollarını örten bilhassa tip A hücre çeşitlerinde artış olduğu bazı araştırmacılar tarafından bildirilmiştir (7,13).

Gözdeki patolojik değişiklikler bazofilinin kaybı ve sklerokonjonktival açıda elastik dokunun parçalanması şeklindedir. Episklerada damar çevresinde mast hücreleri, plazma hücreleri ve lenfosit görülebilir. Korreal stroma ödemli olabilir. İriste lenfositler, plazma hücreleri ve granülasyon dokusuyla infiltrasyon tesbit edilir.

ETİYOLOJİ VE PATOJENEZ

Polikondritis etiyojisi bilinmiyor. Aşırı alkol alımı, travma infeksiyon, allerji, mezenkimal menşeyli hücrelerde biosentetik defektler, artmış enzimatik proteolizis ve otomimmünite suçlanmaktadır. Glikozaminoglikan içeriği fazla olan dokulara özgü idiopatik Vaskulitis ile kendini gösteren konnektif doku hastalığı olarak da tarif edenler olmuştur. Bazı araştırmacılar larinks ve tiroid kıkırdaklarını tutan perikondritisin sfiliz, tüberküloz, difteri, tifüs, aktinomikoz, Vaccinia, rubella gibi bir çok infeksiyöz hastalıklarda görülebildiğini ileri sürerek etiyojide infeksiyonu suçlamışlardır. İnfeksiyöz etiyojide karşı çıkan araştırmacılar ise tedavide antibiyotiklerin başarısızlığını ve infeksiyöz ajanın kültüre edilmesi çalışmalarının sonuç vermemesini göstermektedirler. Glikozaminoglikanların bütün şekillerinin generalize kaybı ile normal kondrosit yapısının ve dağılımının bozulması, bazı bölgelerde normal kıkırdağın muhafazası, bütün vücuttaki kıkırdak yapılarının hepsinin tutulması gibi durumları ileri sürerek bazı araştırmacılar biosentezdeki generalize bir defektin etiyojistik faktör olması görüşüne karşı çıkmışlardır.

Polikondritisin klinik ve patolojik tablosu kuvvetle primer kazanılmış bir hastalığı gösterir. Bu hastalıkta glikozaminoglikan ve proteoglikandan zengin dokulara karşı infiltratuvar bir cevap söz konusudur. İlk başta sinovial infiltrasyonun olduğu diğer infiltratuvar eklem hastalıklarının aksine polikondritis kıkırdağa karşı primer infiltratuvar cevabın direkt sonucu olarak meydana gelir (3,4,12).

Proteinazlar kıkırdak yıkımı için mediatör olarak görev yaparlar. Araştırmalarda intravenöz "papain proteinaz" enjeksiyonu genç tavşanlarda normalde sert olan kulaklarda dört saat içinde kollaps meydana getirmiştir (4). Bu hayvanlardaki histolojik çalışmalar metakromazi ve bazofilinin sadece kulak matriksinde değil kosta, larinks trakea, epifiz ve eklemlerde de diffüz olarak kaybolduğunu göstermiştir. Kan ve idrarda glikozaminoglikan sülfat oranlarının değiştiği gözlenmiştir. İdrarla atılımı artmış kanda ise seviyeleri azalmıştır. Bazı hayvanlarda trakea ve/veya bronş kollapsı nedeniyle solunum güçlüğü gözlenmiştir. Deneysel olarak oluşturulan bu durumun polikondritisten farkı inflamasyonun yokluğu ve hastalık seyrinin sınırlı olmasıdır. Daha sonra kıkırdak birkaç günde kendini tamir etmektedir (4).

Polikondritis ile etiyojisinde immünolojik mekanizmanın rol oynadığı bazı konnektif doku hastalıkları birlikte görülebilmektedir. Polikondritiste patolojik bölgelerde lenfosit ve plazma hücrelerinin infiltrasyonlarının çokluğu immünolojik bir mekanizmayı düşündürmektedir (4).

Kıkırdağın temel ekstrasellüler komponentleri olan proteoglikan ve kollajen antijeniktir (2, 3). Bu antijenite yapısal bütünlük nedeniyle maskelenmekte-

dir. Kondrositlerde keza dokuya spesifik antijenite gösterirler. Normalde değişik mekanizmalarla bu antijenlerin immün sisteme girmeleri önlenmektedir. Böylece avasküler kıkırdak dokusu korunmaktadır. Bazı araştırmacılar tarafından herhangi bir travmatik faktörün humoral ve hücreyle ilgili olan immünolojik mekanizmaları başlattığı şeklinde görüşler ileri sürülmüştür (5).

Polikondritisin etiyojisinde immünolojik mekanizmaları suçlayan birçok çalışma olmuştur. Bazı araştırmacılar kanda dolaşan antikardiyal antikorları tesbit etmişlerdir. Yeni çalışmalarda polikondritisli hastalarda yapılan kulak biyopsilerinde kondrofibral noktalarda İgG, İgA ve kompleman-3, depozitler halinde gösterilmiştir. Bazı araştırmacılar ise sadece Tip II kollajene özgü antikorların mevcut olduğunu ileri sürmüşlerdir. Polikondritisli hastalarda kondrosit sentez artıkları ve kıkırdak proteoglikanlarına karşı hücreyle ilgili immün cevapların olduğu gösterilmiştir (4,9, 13).

Özetle hastalığın başlangıç bulgusu, kıkırdak yapılarında, büyük arterlerde ve diğer matriks içeriği zengin olan dokularda bölgesel olarak glikozaminoglikan ve muhtemelen proteoglikanların azalmasıdır. Başlatıcı mekanizma bilinmemesine rağmen bu olay endojen ve ekzojen kaynaklı enzimlerle muhtemelen yönlendirilmektedir. Konnektif doku matriksinin bütünlüğündeki bozulma şeklindeki değişimler, proteoglikan, kollajen, elastin ve/veya kondrositler gibi determinantlara karşı otoimmünizasyon meydana getirir. Takiben humoral ve hücreli immün cevaplar gelişir ve infiltrasyon alevlenir. Böylece lokal ve hatta uzak bölgelerdeki doku ve organlarda hasar meydana gelir.

Polikondritisin klinik seyri oldukça değişkendir. Epizodik alevlenme aktiviteleri gösterebilir. Bazende ciddi bir seyirle öldürücü olabilir. Prognoz hakkında karar vermek her zaman kolay değildir. Zira hastalık sıklıkla ya yanlış teşhis edilir ya da hiç teşhis edilemez. Genelde klinik belirtilerin çok bariz olduğu vakalar tanınabilir.

Analize edilen 187 vaka içinde 41 ölüm vakası bildirilmiştir. Ortalama yaşam süresi hastalığın başlangıcından itibaren 4,3 yıl ila 5,2 yıl olarak tesbit edilmiştir. Ölüm bilhassa solunum sistemi tutulmasından (hava yolu kollapsı, 14 vaka; pnömoni, 4 vaka) olmaktadır. Ayrıca kardiyovasküler komplikasyonlar (anevrizmal rüptür, 3 vaka; vaskülitis, 4 vaka; valvüler kalp hastalığı, 3 vaka) da ölüm sebebi olabilmektedir. 4 ölüm vakası birlikte olan malignensi ile izah edilmiştir (1,6).

Polikondritiste arasıra hastalığın semptomları kontrol altına alınabilmekte ve tam iyileşme mümkün olabilmektedir (4, 15). Hastalığın daha az ciddi belirtileri nonsteroid antiinflamatuvar ilaçlarla kontrol altına alınabilmektedir. Son zamanlarda "dapso-

Tablo 4
Polikondritis için İleri Sürülen Tanı Kriterleri

1. Bilateral auriküler kondritis,
2. Noneroziv, seronegatif inflamatuvar polartritis,
3. Nazal kondritis,
4. Oküler inflamasyon (Konjonktivitis, keratitisi, skleritisi/episkleritisi, uveitisi),
5. Respiratuvar traktus kondritisi, laringeal ve/veya trakeal kıkırdak),
6. Koklear ve/veya vestibüler disfonksiyon (nörosensory işitme kaybı, tinitus ve/veya vertigo),
Bave olarak da kabul; Miyopsiya; meşgul bulguların desteklenmesi.

ne" kullanması tavsiye edilmesine rağmen şimdiki tecrübeler için kullanımını sınırlı tutmaktadır. Kortikosteroidlerle başlangıç tabii seyriyi değiştirdiğini gösteren bulgular olmasına rağmen, kullanılan kortikosteroidler aksente akut belirtileri suprese etmekte ve nökslerin sıklığı ile ciddiyetini azaltmada etkili olmuşlardır. Tedaviye 30-50 mg prednizon veya eşdeğerleri kullanılarak başlanır ve tedricen klinik cevaba göre azaltılarak 5 ile 25 mg'a kadar düşürülür. Laringeal, trakeo-bronşiyal, oküler veya iç kulak tutulumu olan vakalarda 80 ile 100 mg kadar yüksek dozlar gerekebilir. Günlük (alternate-day) kortikosteroid tedavi pek

tavsiye edilmez. Bütün bu tedbirlere rağmen eğer hastalık ilerlerse immünesupresifler kullanılır. Sık lüsofamid, 6-merkaptopürin, azatioprin başarı ile kullanılacak ilaç türleridir (1, 6). Ciddi solunum problemi olan vakalarda trakeostomi gerekebilir. Havayoluunda daralma meydana getiren perikondral inflamatuvar kitlenin cerrahi girişimle çıkarıldığı vakalar bildirilmiştir. Valvüler yetmezliğe bağlı inatçı kalp yetmezliği vakalarında kapak replasmanı veya valvüloplasti gerekebilir. Aortik anevrizmalar başarı ile tedavi edilebilmektedir. Önemli olan her kişi için hastalığın durumuna göre uygun bir tedavi şekli hazırlayıp takip etmektedir (4, 11).

KAYNAKLAR

1. C P and AF Masi: Relapsing polychondritis, a recurrent serous and case report. *Semin. Arthritis Rheum.* 7:1, 1975.
2. Hashimoto K, CR Arwin: Relapsing polychondritis. An electron ultrastructural study. *Arthritis Rheum.* 19:91, 1977.
3. Herman JH, BA Carpenter: Immunobiology of cartilage. *Semin. Arthritis Rheum.* 5: 1, 1975.
4. Kelley WN, ED Harris, S Ruddy, GB Sledge: *Polychondritis. Textbook of Rheumatology*, Philadelphia, W.B. Saunders Company, 1500-1508, 1981.
5. Malhotra ZM and S Hexner: Antigenic profile of the ear chondrocyte. *Arthritis Rheum.* 19:223, 1976.
6. Mc Aron, LP, MA Gordan, R Bluestone and GM Pearson: Relapsing polychondritis: prospective study of 28 patients and a review of the literature. *Medicine* 55: 195, 1976.
7. Mitchell N, N Shepard: Relapsing polychondritis. An electron microscopic study of synovium and articular cartilage. *J Bone Joint Surg.* 54A: 1255, 1972.
8. Nield GJ and others: Relapsing polychondritis with associated glomerulonephritis. *Gr. Med. J.* 1: 115, 1975.
9. Ogan T, ED Chiswick: Electron microscopic morphology of immunoglobulin aggregates and their interactions in rheumatoid articular collagenase assays. *Arthritis Rheum.* 21:516, 1978.
10. Owen DS, R Irby, J Teome: Relapsing polychondritis with aortic involvement. *Arthritis Rheum.* 13: 877, 1970.
11. Pearson GM: Relapsing polychondritis. *Arthritis and allied cond.*, ed. Mc Garty DJ, Ninth ed, Philadelphia, Lea and Febiger, 871-877, 1979.
12. Shaul SR, HR Schumacher: Relapsing polychondritis. Electron microscopic study of ear cartilage. *Arthritis Rheum.* 18:617, 1975.
13. Tappin MS, JD Crisman and JH Herman: Histologic assessment of lymphokine mediated suppression of chondrocyte glycosaminoglycan synthesis. *Arthritis Rheum.* 22:19, 1979.
14. Munkit M, BC Gifford: *Miscellaneous articular and extraarticular rheumatism. Principles of internal medicine*, 4th ed, McGraw Hill Companies, Inc. Tokyo, 2079, 1975.
15. Barnes CG: *Tekrarlayan Polikondriti*. Klinik, Kompatibilite. Ed. Nurem HFF, (Akoglu T, E Akoglu, ed.) *Journal of Turkish Geriatrics*, No 2, Ankara 1987.
16. Güler M, A. Ayar, H. Yılmaz: *Tekrarlayan Polikondriti*. Ed. Nurem HFF, (Akoglu T, E Akoglu, ed.) *Journal of Turkish Geriatrics*, No 2, Ankara 1987.