

# Nadir Bir Nedeni Bilinmeyen Ateş Olgusu: Weber-Christian Hastalığı

## A RARE CAUSE OF FEVER OF UNKNOWN ORIGIN: WEBER-CHRISTIAN DISEASE

Mesut BAŞAK\*, Sabahattin GÜL\*\*, Alp GÜNAY\*\*\*,  
Zeki ÇANKIR\*\*\*\*, Şükrü YILDIRIM\*\*\*\*\*, Mehmet DANACI\*\*

- \* Yrd.Doç.Dr.,GATA Haydarpaşa Eğitim Hastanesi, Genel Dahiliye Kliniği,  
\*\* Doç.Dr.,GATA Haydarpaşa Eğitim Hastanesi, Genel Dahiliye Kliniği,  
\*\*\* Uz.Öğr.Dr.,GATA Haydarpaşa Eğitim Hastanesi, İç Hastalıkları Kliniği,  
\*\*\*\* Uz.Dr.,GATA Haydarpaşa Eğitim Hastanesi, İç Hastalıkları Kliniği,  
\*\*\*\*\* Uz.Dr.,GATA Haydarpaşa Eğitim Hastanesi, Patoloji Kliniği, İSTANBUL

### Özet

Weber-Christian Hastalığı yağ dokusunun sistemik inflamatuvar bir hastalıktır. Klinik olarak en sık alt ekstremitelerde cilt altı nodülleri, ateş, artrit/artralji ve miyalji izlenir. Kadınlarda ve orta yaşlarda daha sıktır. Laboratuvar da eritrosit sedimentasyon hızında artış, anemi, lökopeni ve hipokomplementemi görülür. Histolojik bulgularından lobüler pannikülit ve "fat-laden" makrofajlar dikkat çekicidir. Klasik olarak tanımlanan Weber-Christian Hastalığı'nın altından; çok ayrı etyolojilerde farklı klinik, inflamatuvar ve immünolojik tablolarda sendromlar çıkabilir. Tedavisinde anti-malariyel ilaçlar, kortikosteroidler ve immünosüpresifler kullanılmaktadır.

Yakınmaları öncelikle ateş ve kanama olan Weber-Christian Hastalığı'lı bir olgu sunulmuş olup; klasik tedavilere yanıt alınamamış, uygulanan desmopressin asetat ve traneksamik asit tedavisi ile remisyona sağlanmış ve ilgili literatürler gözden geçirilmiştir.

**Anahtar Kelimeler:** Weber-Christian hastalığı,  
Nedeni bilinmeyen ateş,  
Kanama, Tedavi

T Klin Tıp Bilimleri 1998, 18:322-327

### Summary

Weber-Christian Disease is a systemic inflammation of subcutaneous fat. Prominent clinical features included lower extremity subcutaneous nodules, fever, arthritis/arthralgia and myalgia. It is frequently encountered in females and middle-aged people. Notable laboratory features are elevated erythrocyte sedimentation rate, anemia, leukopenia and hypocomplementemia. Histologic findings are lobular panniculitis and "fat-laden" macrophages. Classically described Weber-Christian Disease is a syndromes of diverse etiology that share many clinical, inflammatory, and immunologic features. The most effective agents in the treatment are anti-malarials, corticosteroids and immunosuppressives.

We presented a case of Weber-Christian Disease in which the predominant symptoms were fever and bleeding, there were no response to classic treatment, remission was maintained by desmopressin acetate and tranexamic acid therapy, and relevant literature has been reviewed.

**Key Words:** Weber-Christian disease, Fever of unknown origin, Bleeding, Treatment

T Klin J Med Sci 1998, 18:322-327

Weber-Christian Hastalığı (WCH) ilk defa 1892 ve 1916'da, sonraları da 1920'lerde F. Parkes Weber ve Henry A. Christian tarafından tanımlanan yağ dokusunun inflamatuvar bir hastalığıdır.

**Geliş Tarihi:** 25.03.1997

**Yazışma Adresi:** Dr.Mesut BAŞAK  
GATA Haydarpaşa Eğitim Hastanesi  
Genel Dahiliye Kliniği  
Kadıköy, İSTANBUL

Christian tarafından "tekrarlayan ateş atakları, yağ dokusu inflamasyonu ve süpüratif olmayan nodüler dağılım; lokalize atrofi ve cilt hatlarında depresyona yol açarak skar ile seyreden pannikülit" olarak tanımlanmıştır.

Yıllar boyu literatürlerde 250'nin üzerinde WCH olgusu bildirilmesine rağmen; halen tanısı, kliniği, prognozu ve tedavisi netleşmemiş ender bir hastalık olması nedeniyle, hastanemize başvuran bir olguyu literatür ışığında gözden geçirmeyi uygun gördük.

## Olgu

21 yaşında erkek hasta. Ateş yüksekliği (38-40°C'ye ulaşan, 5 haftadır süren kontinü ateş), diare (4-6/gün, sulu, tenezimli, kan ve mukus içermeyen, açık sarı) ve karın ağrısı (epigastriuma lokalize) yakınmaları ile hastanemize başvurdu. Öz ve soy geçmişi bir özellik göstermemekteydi, herhangi bir alışkanlığı yoktu. Yapılan fizik muayenesinde bir anormallik izlenmedi. Diare ve ateş yüksekliğine yönelik olarak yapılan incelemelerde; rutin biokimyasal, idrar ve hematolojik bulguları normal sınırlardaydı (zaman zaman eritrosit sedimentasyon hızında 100mm/1. saate kadar yükselmeler ve hemoglobinin 10 gr/dl'ye düşmesi haricinde). Vücut sekresyonlarının ve kan kültürleri, Tüberküloz, Sitomegalovirus, Ebstein Barr Virus, Toksoplazma, Venereal Disease Research Laboratory, Salmonella, Brusella, Yersinia, Amibiiazis, viral hepatit belirleyicileri ile enfeksiyöz etyoloji araştırmasında herhangi bir ajan-patojen veya belirteçleri saptanmadı. Gastrointestinal sistem grafileri ve panendoskopisi, tümör belirteçleri, kemik iliği aspirasyonu, tüm vücut ultrasonografisi ve bilgisayarlı tomografisi gibi ileri araştırmalarda sadece ileumda şüpheli nodüler görünüm ve splenomegali bulunması üzerine yapılan eksploratris laparotomi ile alınan biopsilerde herhangi bir patoloji saptanmadı.

Hastanın yakınmalarına 1. ayın sonunda ağızdan kan gelmesi de (3-4/gün, açık kırmızı renkli, 50-100 ml kadar, öğürme hissi ile gelen) eklendi. Hastanın ateş yüksekliğine yönelik olarak 3 hafta süreyle uygulanan anti-tüberküloz ve geniş spektrumlu antibiyotiklerden yanıt alınmadı, fakat diare 2 hafta sonra düzeldi. Hasta bu dönemde 8 kg kadar zayıfladı. Hastanın ororajisi açısından direkt grafiler, göğüs bilgisayarlı tomografisi, bronkoskopi, Tc 99m ve sülfür kolloid veya pirofosfatla işaretlenmiş eritrositlerle kanama odağı taraması, akciğer ventilasyon-perfüzyon sintigrafisi ile yapılan radyolojik taramalarda herhangi bir kanama odağı saptanmadı. Soğuk aglütinasyon, Anti-Smooth Muscle Antibody, C-Reactive Protein, Rheumatoid Factor, Anti-Nuclear Antibody, Anti-DNA, P ve C-Anti-Nuclear Cytoplasmic Antibody, İmmünglobulinler, Complement 3 ve 4, karaciğer, pankreas, cilt-cilt altı, ven, testis biopsileri, paranasal sinüs bilgisayarlı tomografisi, üst ve alt ekstremitte venöz Doppler ultrasonografisi, ekokar-

diografi, hepatorenal ve çölyak anjiyografide kollajen-vasküler hastalığı düşündürecek bulguya rastlanmadı. Hastada Protein C, Protein S, Antitrombin III düzeylerinin saptanması ile hematolojik bir koagülopati de saptanmadı.

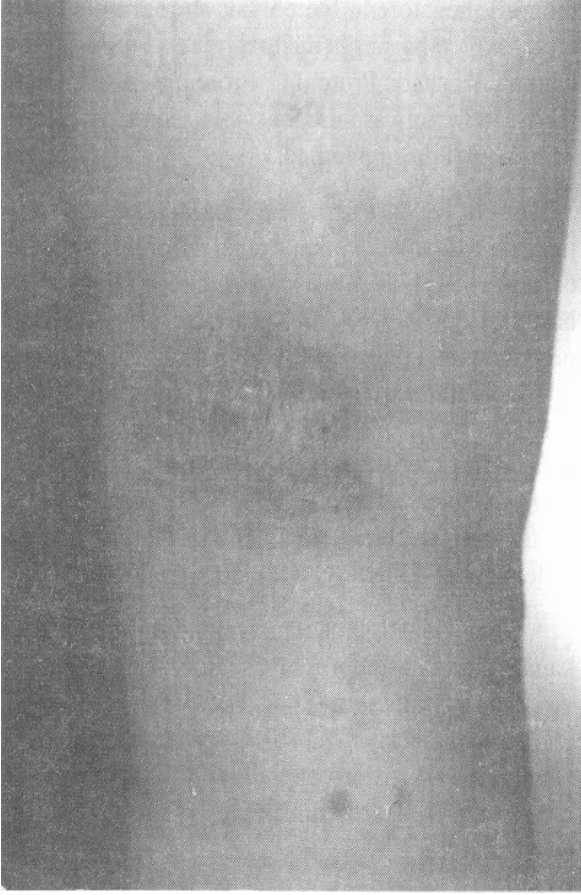Ororajiyeye 3. ayda odağı saptanamayan otorajinin de eklenmesi ve kan transfüzyonunun toplam 6 üniteye yaklaşması üzerine kollajen doku hastalığı düşünülerek 6 hafta süreyle 60 mg/gün prednisolon takiben de 8 hafta süreyle 500 mg/haf-ta siklofosfamid uygulandı, fakat yanıt alınmadı. Hastanın yeniden değerlendirmesi yapılarak planlanan Manyetik Rezonans Görüntüleme anjiyografisinde; nasal, sol frenik ve sol gastrik arterlerde arteriel telenjektaziler görülmesi üzerine Osler-Weber-Rendu (OWR) tanısı konuldu.

OWR hastalığında tanısıyla yaşamı tehdit eden kanamalarda desmopressin asetat (0.4 mcg/kg, i.v.) ve traneksamik asit (30 mg/kg, p.o.) kullanılabilirdiğinden hastaya belirtilen tedavi başlandı (1). Özellikle kanamaları bu tedavi sonrasında tamamen ortadan kalktı, ancak ateş yüksekliği devam etti.

Uygulanan tedavi ile yaklaşık 2 ay kanamaları kontrol altına alınan hasta kanamalarının artması ve ateş yüksekliğinin devam etmesi üzerine tekrar yatırıldı. Yapılan muayenesinde önceki bulgularından farklı olarak; sağ uyluk, sol önkol ve batin ön duvarında hafif kırmızı, cilt altı yerleşimli, sert, ağrılı nodüller saptandı (Şekil 1). Yapılan cilt ve cilt altı biopsilerinde spesifik olmayan nodüler süpüratif olmayan pannikülit saptanmasıyla hastaya Weber-Christian Hastalığı tanısı konuldu (Şekil 2).

Hastanın daha önce prednisolon ve siklofosfamid tedavisine yanıt vermemesi nedeniyle, tedavisi öncelikle kanamalarına yönelik olarak p.o. traneksamik asit ve şiddetli kanamalarda da desmopressin asetat eklenerek düzenlendi. WCH açısından yapılan araştırmalarda alfa-1-antitripsin eksikliği de saptanmadı.

Bu dönemde her iki kolda gelişen vaskülitte bağlı olduğu düşünülen lenfödemde spontan remisyon izlendi. Yattığı süredeki takipleri sırasında enjeksiyon yerlerinden sızıntı tarzında kanamaların izlenmesi ve derin anemi ile trombosi-



**Şekil 1.** Sağ uylukta saptanan kırmızı, cilt altı yerleşimli, sert ağrılı nodül.

topenin de ortaya çıkması üzerine dissemine intravasküler koagülopati düşünüldü. Laboratuvar olarak da fibrinojen düzeylerinde düşüklük, protrombin zamanı ve aPTT'de uzama ile fibrin yıkım ürünlerinde artış saptanmasıyla hastaya destek tedavisi (torbada taze kan, taze donmuş plazma, kuru fibrinojen) başlandı, tedavinin 9. gününde hasta dissemine intravasküler koagülopati tablosundan çıktı. Hasta halen sadece kanamalarına yönelik olarak aldığı p.o. traneksamik asit tedavisi ile takip edilmektedir.

### Tartışma

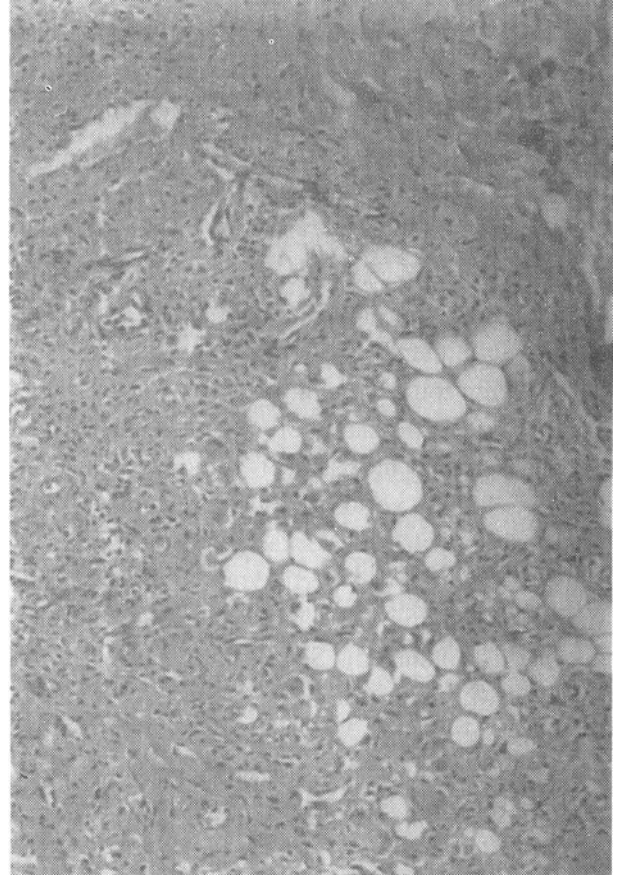
3 hafta süreyle yapılan tüm incelemelere rağmen ateş yüksekliğinin en az 38.3°C saptanması, nedeni bilinmeyen ateş olarak adlandırılır. Neden olarak sıklıkla neoplaziler (Hodgkin lenfoma, hipernefroma, prelösemi, vb), kollajen-vasküler hastalıklar (Sistemik lupus eritematozus, Still hastalığı, nekrotizan vaskülitler, vb), granülo-

matöz hepatitler, vb), herediter hastalıklar (Ailevi Akdeniz Ateşi, herediter hiperlipidemi Tip I, Fabry hastalığı, vb) ve faktisiyöz hastalıklar saptanabilir. %10 olguda tüm gayretlere rağmen tanı konulamaz. Bu tip hastalar yakın takibe alınırlar ve genellikle uzun süren olgularda enfeksiyöz ve neoplastik nedenlerden uzaklaşırlar.

Konnektif doku hastalıkları arasında yer alan pannikülitler de ateş yüksekliğine neden olabilmektedirler (2). Cilt ile kaslar arasındaki fibröz-yağlı cilt altı dokusunun inflamasyonuna pannikülit denilmektedir. Pannikülitler inflamasyonun septal veya lobüler olması ile vaskülit varlığına göre gruplandırılmaktadırlar.

Nodüler pannikülit cilt altı nodülleri ve yağ lobüllerinde inflamatuvar hücrelerle karakterize bir hastalıktır. WCH'nda nodüler pannikülit beraberliğinde sistemik yakınmalar da bulunabilmektedir.

WCH'nın etyolojisi halen tam olarak aydınlatılamamıştır. Adipoz doku frajilite anormallikleri



**Şekil 2.** Cilt-cilt altı biopsisinde makrofajik evrede spesifik olmayan süpuratif olmayan pannikülit.

veya lipofajiye karşı korunma mekanizmalarında yetersizlik, lipolitik bir enzim inhibitörü kaynaklı katabolik sistem disfonksiyonu, otoimmün mekanizmalar, inflamatuvar yanıtın doğuştan hatalı olması, proteaz-inhibitör yetersizlikleri, abartılı immün yanıt ve inflamatuvar fonksiyon (fitohemagglütinine lenfosit yanıtının artması, nötrofil ve monosit aktivasyonunda artış, akselere gecikmiş hipersensitivite yanıtı) ve enfeksiyonların (Lyme borreliozis, toksoplazmozis) WCH'daki olası rolüne ait bulgular bildirilmiştir (3-10).

Erken dönemde yağ lobülleri polimorfonükleer lökositlerce infiltre edilir, sonrasında makrofajlarca karakteristik lipofajik granülomalar oluşturulur. Lezyonlar lobüler fibrozis ile iyileşir ve hafif septal vaskülit izlenebilir. Likefaksiyon beraberliğinde nodüler pannikülit olguları da bildirilmiştir (11).

Sistemik nodüler bir pannikülit olan WCH cilt ve visseral yağları etkiler. Sıklıkla 37 yaşlarında ortaya çıkar ve kadınlarda (%72) erkeklere (%28) oranla daha sık izlenir. Hastalar karşımıza üst (%73) ve alt (%58) ekstremitelerde cilt altı nodülleri, ateş yüksekliği (%61), artralji veya artrit (%21), miyalji (%8), karın ağrısı (%15) ve hepatosplenomegali (%16) ile çıkarlar (12). Lezyonlar kırmızı hafif ağrılı nodüller olarak başlar. Genellikle simetrik olarak alt ekstremitelerde görülürlerse de, kollar, gövde ve yüzde de izlenebilirler. Lezyonların sayısı değişkendir. Zamanla lezyonlar sertleşir, solar ve hassasiyetleri azalır. Nodüllerde rezölüsyon öncesinde seröz veya serosanginöz drenaj izlenebilir. Palpabl cilt lezyonu bulunan 80 olguya ait bir araştırmada 1/4 olguda pannikülit bildirilmiştir (26). Lezyonların ayırıcı tanısında; lupus profundus, eritema nodosum, eritema induratum, Rothmann-Makai sendromu yer alır.

Hastalığın laboratuvar özellikleri arasında eritrosit sedimentasyon hızında artış (%80), anemi (%40), lökositoz (%27), lökopeni (%40), trombositopeni (%7), hipokomplementemi (%50), dolaşan 7S IgM (%60) ve immünkompleksler (%50) bildirilmiştir (12). Kemik iliği tutulumunda da anemi, lökositoz veya lökopeni ve kemik ağrısı ortaya çıkar. Hastalar pansitopeni ve dissemine intravasküler koagülopati ile de karşımıza çıkabilir (13). Koagülasyon-fibrinoliz sistemi anormallikleri

olabilir (fibrin yıkım ürünlerinde artma, plasmin-alfa 2-plasmin inhibitör kompleksi ve trombin-antitrombin III kompleksi) (14). HLA-B27 (+)'liği de saptanmıştır (15).

Histolojik olarak olguların %21'inde lobüler, %75'inde septal pannikülit izlenir. %48 mononükleer, %9 nötrofilik, %54 pleomorfik hücreli infiltrasyon görülür. %49 "fat-laden" makrofajlar, %31 fibroz, %77 nekroz ve %32 vaskülit de izlenebilmektedir (12).

Hastalığın sistemik tutulumu nedeniyle çeşitli klinik tablolar gelişebilir. Steatore, barsak perforasyonu, idiopatik retroperitoneal fibrozis, akalküloz kolesistit ve splenik ven oklüzyonu da bildirilmiştir (16,17,21,23). Akciğer, plevra, dalak ve adrenal bez tutulumu da bilinmektedir. Kalp tutulumuna bağlı olarak konjestif kalp yetersizliği gelişebilmektedir (22). Nazal obstrüksiyon, membranöz glomerulonefrit ve dura ksantogranulomu gibi nadir olgulara da neden olabilmektedir (18-20). Beraberliğinde alfa-1-antitripsin eksikliği olabileceği hatırlanmalıdır (24,25).

Sadece cilt tutulumunun olduğu olgularda prognoz iyidir. Lezyonlar sıklıkla sönmeler ve alevlenmeler şeklinde olur. Tedavisi spesifik olmayıp; olguların %53'ünde non-steroid anti-inflamatuvar ilaçlar (NSAİİ), %80'inde kortikosteroidler ve %40'ında anti-malariyel ilaçlar kullanılmaktadır. Bu tedavilerden yanıt alınamayanlarda immünosüpresif ajanlar (sıklıkla azatiopürin olmak üzere siklosporin, metotreksat) denenmektedir (12). Potasyum iyodid, kolşisin, dapson (özellikle alfa-1-antitripsin eksikliğinde), talidomid ve amfoterisin B de tedavide kullanılmaktadır (27). Kortikosteroidlere yanıt vermeyen olgularda siklofosfamid veya NSAİİ'dan (özellikle ateş yüksekliğinde indometazin) sonuç alınabilmektedir (28-30).

WCH'nın seyri sırasında yaklaşık 1/4 olguda immünoblastik lenfoma, retikulum hücreli sarkoma, midline granuloma, malign histiositosis, eritema nodosum, akut miyeloid lösemi, sistemik lupus eritematosus, romatoid artrit, morfea, skleroderma, dermatomyozit, sarkoidoz, amiloidoz ve fungal enfeksiyonlar gibi hastalıklar da ortaya çıkabilir (12,18,31). Mevcut tedavilerle hastaların %87'si iyileşmekte veya durağan kalmaktadır, %13

hasta ise kaybedilmektedir (12). Sıklıkla ölüm nedeni sepsis, hepatik yetersizlik, hemoraji ve trombozittir (32).

Bizim WCH olgumuzda cilt altı nodülleri, ateş yüksekliği, miyaljiler, karın ağrısı, splenomegali ve kanamalar beraberliğinde eritrosit sedimentasyon hızında artış, anemi ve nodüler pannikülit mevcut olup kontrolünde prednizolon ve siklofosfamidden değil de, desmopressin asetat ve traneksamik asitten yararlanılmıştır. Desmopressin asetat damar duvarı üzerine olan direkt ve lokal etkileriyle platelet adhesivitesinde lokal artışa neden olur (33). Ayrıca endotel hücrelerini stimüle ederek lokal vWF salınımını sağlar (34). Traneksamik asit ise damar duvarındaki fibrinolizisi inhibe ederek etkili olmaktadır (35).

Koagülasyon ve fibrinoliz sisteminde anormalliklerin bildirildiği WCH'nda klasik tedavi yaklaşımı ile yanıt alınamaması ve yaşamı tehdit eden kanamaların olması durumunda, böylesi tedavi protokollerinin denenmesi gerektiğini düşünmekteyiz. WCH bir pannikülit olsa da aynı vaskülitlerde olduğu gibi, farklı klinik tablolarla birlikteliği açısından (romatolojik, immünolojik, malign) araştırılması gereken bir hastalıktır.

#### KAYNAKLAR

- Miriam Q, Paul F, Alexander V, et al. The effect of desmopressin on massive gastrointestinal bleeding in hereditary telangiectasia unresponsive to treatment with cryoprecipitate. *Arch Intern Med* 1990; 150:1744-46.
- Lang B, Wehner H, Vaith P, Oepke GH, Peter HH. Pfeifer-Weber-Christian panniculitis (PWCP). Description of a case and review of the literature. *Z Rheumatol* 1986; 45(4):161-5.
- Larbre F, Larbre B, De Parscau L. Primary multinodular panniculitis or fat necrosis in children. *Pediatrics* 1989; 44(3):193-6.
- Shirai K, Matsuoka N, Wong P, Fujioka S, Saito Y, Yoshida S. Dyslipoproteinemia and an inhibitor of lipolytic enzymes in Weber-Christian disease. *Jpn J Med* 1989; 28(3):366-73.
- Edge J, Dunger DB, Dillon MJ. Weber-Christian panniculitis and chronic active hepatitis. *Eur J Pediatr* 1986; 145(3):227-9.
- Sorensen RU, Abramowsky CR, Stern RC. Ten-years course of early-onset Weber-Christian syndrome with recurrent pneumonia: a suggestion for pathogenesis. *Pediatrics* 1986; 78(1):115-20.
- Bleumink E, Klokke HA. Protease-inhibitor deficiencies in a patient with Weber-Christian panniculitis. *Arch Dermatol* 1984; 120(7):936-40.
- Breit SM, Clark P, Robinson JP, Luckhurst E, Dawkins RL, Penny R. Familial occurrence of alpha 1-antitrypsin deficiency and Weber-Christian disease. *Arch Dermatol* 1983; 119(3):198-202.
- Hassler D, Zorn J, Zoller L, Neuss M, Weyand C, Goronzy J et al. Nodular panniculitis: a manifestation of Lyme borreliosis?. *Hautarzt* 1992; 43(3):134-8.
- Leblanc T, Robert MC, Leverger G, Moulouguet-Michau I, Derouin F, Schaison G. Acute disseminated multinodular non-recurrent adiponecrosis. Cutaneous manifestations of recent toxoplasmosis. *Arch Fr Pediatr* 1989; 46(9):679-80.
- Gehring W, Rupec M. Panniculitis with liquefaction-a special manifestation of Pfeiffer-Weber-Christian panniculitis. *Hautarzt* 1989; 40(9):589-91.
- Panush RS, Yonker RA, Dlesk A, Longley S, Caldwell JR. Weber-Christian disease. Analysis of 15 cases and review of the literature. *Medicine* 1985; 64(3):181-91.
- Valentini F. Weber-Christian disease with systemic involvement. Apropos of a case of histiocytic cytophagous panniculitis. *Minerva Med* 1985; 76(17-18):865-72.
- Oyama H, Ueda M, Kida Y, Tanaka T, Iwakoshi T, Niwa M et al. Subarachnoid hemorrhage of unknown origin associated with Weber-Christian disease--case report. *Neurol Med Chir* 1995; 35(7):454-7.
- Schwab W, Hofstadter F. Pfeifer-Weber-Christian syndrome of the mesentery. Clinical and pathologico-anatomical aspects. *Acta Med Austriaca* 1983; 10(1):25-9.
- Kiguchi H, Kasahara K, Mochizuki M, Yasuda Y, Ishibashi T, Konishi F et al. Weber-Christian disease associated with multiple perforations of the ileum and colon. *Am J Gastroenterol* 1989; 84(7):808-10.
- Brawn LA, Ramsay LE, Shortland JR, Williams JL. Systemic Weber-Christian disease with reversible bilateral ureteric obstruction. *Postgrad Med J* 1989; 65(764):410-6.
- Isago H, Kimura T, Kataura A. A case of Weber-Christian disease accompanied by a nasal symptom (a clinicopathologic case report). *J Laryngol Otol* 1986; 100(2):221-7.
- Dupont AG, Verbeelen DL, Six RO. Weber-Christian panniculitis with membranous glomerulonephritis. *Am J Med* 1983; 75(3):527-8.
- Pick P, Jean E, Horoupian D, Factor S. Xanthogranuloma of the dura in systemic Weber-Christian disease. *Neurology* 1983; 33(8):1067-70.
- Ishida T, Nakamura H, Hori S, Marukawa T, Mitani T, Murakami T et al. Acalculous cholecystitis (panniculitis) associated with Weber-Christian disease. *Clin Imaging* 1993; 17(1):56-8.
- Lemley DE, Ferrans VJ, Fox LM, Satler L, Cupps TR. Cardiac manifestations of Weber-Christian disease: report and review of the literature. *J Rheumatol* 1991; 18(5):756-60.
- Heseltine D, Bramble M, Cole A, Clarke D, Castle W. Weber-Christian disease producing splenic vein occlusion and bleeding gastric varices: successful treatment with sclerotherapy. *Postgrad Med J* 1990; 66(774):321-5.

24. Lonchamp F, Blanc D, Terrasse F, Humbert P, Kienzler JL, Agache P. Weber-Christian disease associated with familial alpha-1-antitrypsin deficiency. Apropos of a case. *Ann Dermatol Venereol* 1985; 112(1):35-9.
25. Clark P, Breit SN, Dawkins RL, Penny R. Genetic study of a family with two members with Weber Christian disease (panniculitis) and alpha 1 antitrypsin deficiency. *Am J Med Genet* 1982; 13(1):57-62.
26. Nessi R, Betti R, Bencini PL, Crosti C, Blanc M, Uslenghi C. Ultrasonography of nodular and infiltrative lesions of the skin and subcutaneous tissues. *J Clin Ultrasound* 1990; 18(2):103-9.
27. Schadendorf D, Haas N, Nurnberger F, Czarnetzki BM. Recurrent nodular panniculitis in alpha 1-antitrypsin deficiency. Successful dapson therapy. *Hautarzt* 1993; 44(10):653-7.
28. Strunk RW, Scheld WM. Cyclophosphamide therapy for Weber-Christian disease associated with alpha 1-antitrypsin deficiency. *South Med J* 1986; 79(11):1425-7.
29. Kirch W, Duhrsen U, Hoensch H, Ohnhaus E. Cyclophosphamide-induced remission in Weber-Christian panniculitis. *Rheumatol Int* 1985; 5(5):239-40.
30. Akama H, Tanaka H, Yoshida T, Kameda H, Kawai S. Glucocorticoid-unresponsive fever in a patient with Weber-Christian disease. *Br J Clin Pract* 1994; 48(3):161-2.
31. Martinez Albaladejo M, Herrero Sagastume V. Weber-Christian disease with immunoblastic lymphoma. Apropos of a case. *Rev Clin Esp* 1989; 185(2):74-6.
32. Aronson IK, West DP, Variakojis D, Malkinson FD, Wilson HD, Zeitz HJ. Fatal panniculitis. *J Am Acad Dermatol* 1985; 12(3):535-51.
33. Barnhart MI, Chen S, Lusher JM. DDAVP: does the drug have a direct effect on the vessel wall. *Thromb Res* 1983; 31:239-53.
34. Margulis T, David M, Maor N, et al. The von Willebrand factor in myocardial infarction and unstable angina: a kinetic study. *Thromb Hemost* 1986; 55:366-8.
35. Watanabe M, Hanawa S, Morishima T. Fibrinolytic activity in cutaneous lesions of hereditary hemorrhagic telangiectasia. *Nippon Hifuka Gakkai Zasshi*. 1985; 95:11-6.