

Otoimmün Tiroiditle İlişkili Hashimoto Ensefalopatisi

Hashimoto's Encephalopathy Associated with Autoimmun Thyroiditis: Case Report

Dr. Mehmet Emin DEMİR,^a
Dr. Şennur DELİBAŞ,^b
Dr. Zafer ERCAN,^a
Dr. Melih PAMUKCU,^a
Dr. Erman ÇAKAL^c

^a3. Dahiliye Kliniği,
^b2. Nöroloji Kliniği,
^cEndokrinoloji Kliniği,
Dışkapı Yıldırım Beyazıt
Eğitim ve Araştırma Hastanesi,
Ankara

Geliş Tarihi/Received: 07.05.2009
Kabul Tarihi/Accepted: 16.09.2009

Yazışma Adresi/Correspondence:
Dr. Mehmet Emin DEMİR
Dışkapı Yıldırım Beyazıt
Eğitim ve Araştırma Hastanesi,
3. Dahiliye Kliniği, Ankara,
TÜRKİYE/TURKEY
demirmehmetemin@hotmail.com

ÖZET Hashimoto ensefalopatisi, yüksek antitiroid antikor titreleri ile ilişkili, otoimmün etiyojije bağlı olduğu düşünülen ve steroid tedavisi ile düzelen bir tablo oluşturur. Patogenezi tam olarak anlaşılamamıştır; otoimmün serebral vaskülit, antiöronal antikor aracılı reaksiyon, tiroid ve santral sinir sisteminin paylaştığı antijenlere karşı otoimmün reaksiyon gibi mekanizmalar öne sürülmektedir. Klinik görünümün izole global amnezi, status epileptikus ya da psikoz gibi bulgularla ortaya çıkabileceği bildirilmiştir. Bazı yayınlarda, bu tabloya Graves hastalığı ile ilişkili otoimmün tiroiditin de neden olabileceği belirtilmekte ve bu isim ile anılmaktadır. Antitiroid ilaçlar, steroid, antiepileptik ilaçlar ve parenteral sıvı desteği ile tedaviye hızlı ve dramatik yanıt alınır. Daha önce epilepsi tanısı olmamasına rağmen epileptik nöbet geçiren ve postiktal dönemde bize başvuran olgumuzun, klinik bulguları ve laboratuvar değerleri Graves hastalığı ile uyumluydu. Antitiroid+ antiepileptik ilaçlar ve destek tedavisi ile klinik düzelme sağlandı. Hashimoto ensefalopatisi tablosuna nadiren Graves hastalığının da sebep olması nedeniyle olgumuzu sunmayı uygun gördük.

Anahtar Kelimeler: Graves hastalığı, hashimoto hastalığı, otoimmün hastalıklar

ABSTRACT Hashimoto's encephalopathy is an autoimmune phenomenon associated with high anti-thyroid antibody titers and the clinical picture usually responds to steroid treatment. Pathogenesis is not fully understood, however, several mechanisms were postulated as follows; autoimmune cerebral vasculitis, anti-neural antibody mediated reaction and autoimmune reaction against common antigens shared with thyroid and central nervous system. Various clinical presentations were reported including isolated global amnesia, status epilepticus and psychosis. Autoimmune thyroiditis associated with Graves' disease may rarely cause this clinical picture. Treatment includes antithyroid drugs, steroids, antiepileptic agents and hydration and results in a rapid and dramatic response. Our case, despite no diagnosis of epilepsy before, applied to hospital after an epileptic attack in postictal sleep, and was compatible with Graves' disease by clinical evaluation and laboratory results. Here, we present a rare case of Hashimoto's encephalopathy associated with Graves' disease.

Key Words: Graves disease; hashimoto disease; autoimmune diseases

Türkiye Klinikleri J Med Sci 2010;30(3):1087-91

Otoimmün tiroidit ile birlikte ensefalopati gelişmesi nadir görülen, yaşamı tehdit eden ve tedavi edilebilen bir klinik durumdur. Hashimoto ensefalopatisi, antitiroid yüksek antikor titreleri ile ilişkili, otoimmün etiyojije bağlı olduğu düşünülen ve steroid tedavisi ile düzelen bir tablo oluşturur.¹ Klinik bulgular, inme benzeri epizotlar, nöbet, bilinç bozukluğu gibi akut bir şekilde ya da demans, psikoz gibi tablolarla

daha sinsi bir şekilde ortaya çıkabilir. Elektroensefalografi (EEG) ve kraniyal görüntülemeler, genellikle anormal olmasına rağmen hastalığa spesifik değildir. Patogenezi tam olarak anlayamamıştır; otoimmün serebral vaskülit, antinöronal antikor aracılı reaksiyon, tiroid ve santral sinir sisteminin paylaştığı antijenlere karşı otoimmün reaksiyon gibi mekanizmalar öne sürülmektedir. Vaskülitin anjiyografik ve biyopsi bulguları, bu hastalıkta çok net olarak tespit edilemediği için bu mekanizma halen tartışmalı olsa da SPECT (single photon emission computed tomography) ile beyinde diffüz homojen global hipoperfüzyon gösterilmiş ve immun kompleks veya antikor birikimi ile mikrodolaşımın bozulduğu düşünülmüştür.² Bu bozulma, global hipoperfüzyona yol açarak ensefalopatik değişikliklere neden olur. 1966 yılında tanımlandığından beri bu tabloyla seyreden nadir olgular "Hashimoto Ensefalopatisi" olarak literatürde yer almıştır.³

Ancak birkaç Graves ilişkili otoimmün ensefalopatisi vakası, bu sendromu tanımlamada ilginç ve heyecan verici bulunmuştur. Literatürler tarandığında bu antiteyi "otoimmün tiroidit ilişkili ensefalopati" olarak değerlendirmenin doğru olacağını savunan görüşler mevcuttur.⁴ Biz de bu görüşlere bir katkı olarak otoimmün tiroidit ile ilişkili bir otoimmün tiroid ensefalopatisi vakamızı sunmayı uygun gördük.

OLGU SUNUMU

Kırk bir yaşında bayan hasta, acil servisimize bilinç bulanıklığı, uykuya meyil, terleme, bulantı, kusma şikayetleri ile başvurdu. Ailesinden alınan öyküye göre son zamanlarda kilo kaybı, aşırı sinirlilik, terleme şikayetleri olan hastanın gece üst ve alt ekstremitelerinde tonik-klonik tarzda kasılmaları olmuş. Kasılmalar sırasında bir kez idrar kaçırmış ve birkaç kez yediklerini içerir tarzda kusması olmuş. Kasılmalardan sonra uykuya dalan ve uyanıramayan hasta acil servisimize getirilmiş. Yakınlarından alınan öyküde, daha önce hipertiroidi tanısı aldığı, ancak son zamanlarda ilaçlarını kullanmadığı öğrenildi. Fizik muayenede hasta uykuya meyilli, cilt sıcak, nemli, hastanın sözel uyaranlarla zor uyanıp ajite bir şekilde etrafa bakındıktan sonra tekrar uykuya daldığı, uyku halinde bile kalp

tepe atımının dakikada 140 atım civarında olduğu saptanmıştır. Uykuya meyil, ateş, terleme ve şüpheli ense sertliği nedeniyle menenjit ön tanısıyla İnfeksiyon Hastalıkları Kliniği ile konsülte edildi. Ancak yapılan lomber ponksiyonda menenjit düşündürecek bir sonuca ulaşılamadı. Kan ve beyin omurilik sıvısı kültürleri alındı. Beyin omurilik sıvısı biyokimyasında protein 45 mgr/dL (normal aralıklar: 10-30 mgr/dL), glukoz 64 mg/dL (normal aralıklar: 40-80 mgr/dL), hücre yoktu. Eş zamanlı yapılan tam kan, biyokimya, idrar tetkiki, arteriyel kan gazları incelemeleri normal değerlerde bulundu. Tiroid fonksiyon testleri için kan örneği alındı. Akciğer grafisi doğaldı. Sadece çekilen elektrokardiyografide kalp hızı yüksek (150 atım/dakika) ve sinüs taşikardisi vardı.

Bu arada hastanın bilincinde bir değişiklik olmaması ve uykuya meyilli olması nedeniyle Nöroloji konsültasyonu istendi. Nöroloji ilk muayene neden sonra, hastanın epileptik nöbet geçirmiş olduğunu ve postiktal dönemde bulunduğunu belirtti. Ancak ailesinden alınan ayrıntılı anamnezde hastanın daha önce epilepsi tanısı olmadığı öğrenildi. Serebrovasküler hastalık ekarte edilmek üzere bilgisayarlı beyin tomografi çekildi; bulgular normaldi. Acil şartlarda beyin diffüzyon ağırlıklı manyetik rezonans görüntüleme yapıldı. Ancak diffüzyon ağırlıklı görüntülerde akut iskemiye düşündüren belirgin diffüzyon kısıtlaması bulgusu görülmemesine rağmen, periventriküler, supraventriküler alanlarda küçük damarlarda iskemik değişiklikleri düşündüren hiperintens milimetrik odaklar tespit edildi.

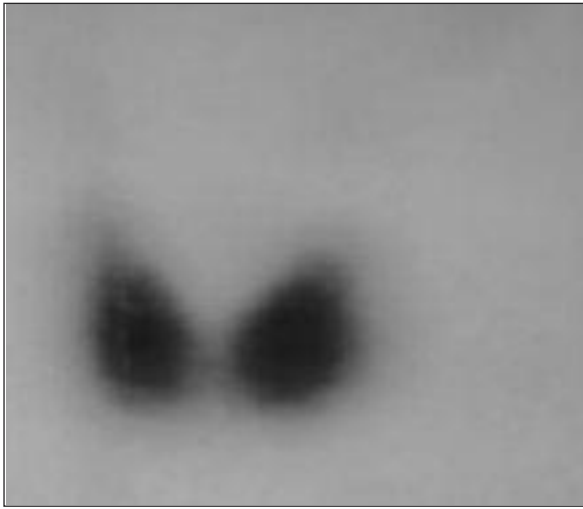
Hasta bu bulgularla acil dahiliye servisine tirotoksikoz ve epilepsi ön tanılarıyla kabul edildi. Parenteral sıvı desteği ve nazogastrik ile antitiroid tedavi (propylthiourasil (PTU) 50 mg tb, 4 x 2/gün) başlandı. Gece bir kez epileptik nöbeti olması nedeniyle nörolojinin önerisi ile epdantoin infüzyonu ve idame tedaviye başlandı. Hastanın bir gün sonra bilinci açıldı; oral almaya başladı. Rutin laboratuvara giden tetkiklerinde, serbest T3: 6.52 (normal aralıklar: 1.8-4.2 pg/mL), serbest T4: 2.92 (normal aralıklar: 0.8-1.9 ng/mL), tiroid stimulan hormon (TSH): 0.006 (normal aralıklar: 0.4-4.0 uIU/mL) olarak saptandı. Anti-tiroglobulin (anti-Tg)

295 IU/ml (normal aralıklar: 0-115 IU/ml) ve anti-tiroid peroksidaz (anti-TPO) 1055 U/ml (normal aralıklar: 0-60 U/ml) olarak yüksek titrelerde saptandı. TSH reseptör antikoru (TRAK), 24U/L (normal aralık 0-10 U/L) bulundu. Tiroid ultrasonografisinde difüz hiperplazi ve parankim non-homojen olarak izlendi.

Tiroid sintigrafisi “Bilateral hiperplazi ve tiroid glandında artmış homojen aktivite tutulumu, Graves Hastalığı?” şeklinde raporlandı (Resim 1).

Bu arada hastaya EEG planlandı ve EEG sonucu, orta hat yapılarından kaynaklanan orta derecede aktif epileptiform anormallik şeklinde raporlandı.

Dahiliye servisindeki takibi sırasında ajitasyon, uykusuzluk, zaman zaman çevresindekileri tanıyamama ve halüsinasyon durumlarının ortaya çıkması nedeniyle Psikiyatri Servisi ile konsülte edildi. Psikiyatri tarafından organik beyin sendromu tanısıyla mevcut tedavinin devamı önerildi. Hasta yaklaşık 20 gün içinde ötiroid duruma geldi ve tüm şikâyetleri geriledi. İlaçları reçete edilerek, nöroloji ve dahiliye polikliniklerinde kontrolü önerilerek taburcu edildi. Taburcu olduktan 10 gün sonra yapılan poliklinik kontrolünde laboratuvar olarak ötiroid ve fenitoin düzeyi terapötik aralıkta görüldü. Hastanın bu sürede hiç nöbeti olmamıştı.



RESİM 1: Tiroid bezinde bilateral hiperplazi ve artmış homojen aktivite tutulumu.

Hasta bundan yaklaşık yedi ay sonra, dahiliye poliklinik kontrolüne geldiğinde antitiroid tedavisi reçete edilirken sorgulandı ve ilk ay haricinde hiç anti-epileptik ilaç kullanmadığını ve hastaneden taburcu olduğundan beri hiç nöbet geçirmediğini, ancak antitiroid tedaviyi hiç aksatmadığını belirtti. Yeniden EEG’si çekilen ve normal EEG bulguları saptanan hastanın izleminin birinci yılının sonunda hala epileptik nöbeti yoktu ve anti-epileptik ilaç kullanmıyordu.

Bu bulgular ışığında hasta, zeminde Graves hastalığı bulunan otoimmün tiroiditle ilişkili otoimmün tiroid ensefalopatisi gelişen bir vaka olarak değerlendirilmiş ve sunulmuştur.

TARTIŞMA

Hashimoto ensefalopatisi, ilk kez 1966 yılında Brain ve arkadaşları tarafından yaklaşık 30 vakalık bir seride tanımlanmış; yüksek serum antitiroid antikörleri ve ensefalopatiden oluşan bir sendromdur.⁵ Bu sendromun “otoimmün tiroiditle birlikte olan steroide cevap veren ensefalopati (steroid responsive encephalopathy associated with autoimmune thyroiditis-SREAT) olarak isimlendirilmesinin daha uygun olacağını savunan görüşler de vardır.⁶ Son yıllarda daha iyi tanınmasına karşın, halen tanı koymada gecikildiği ya da bazı olgulara tanı konulmadığı düşünülmektedir.⁷ Klinik bulgular çok değişken ve nonspesifik olabilir. Örneğin, Hashimoto ensefalopatisinin izole global amnezi ya da status epileptikus gibi bulgularla ortaya çıkabileceği bildirilmiştir.⁸ Hastalık, bu tablolar ile ortaya çıktığında genellikle başka hastalıklar düşünülür ve tiroidit semptomları belirgin değilse Hashimoto ensefalopatisi tanısı koymak zordur.

Patogenezi tam olarak anlayamamıştır; otoimmün serebral vaskülit, antinöronal antikor aracılı reaksiyon, tiroid ve santral sinir sisteminin paylaştığı antijenlere karşı otoimmün reaksiyon gibi mekanizmalar öne sürülmektedir. Yakın zamanda yapılan bir çalışmada, yüksek antikor titresini gösteren ötiroid otoimmün tiroiditli hastalarda beyin perfüzyonunun etkilendiği gösterilmiştir.⁹ Yine difüzyon ağırlıklı magnetik rezonans çalışmalarında da otoimmün inflamasyon teorisini destekleyen çalışmalar yapılmıştır.¹⁰

Hashimoto ensefalopatisi tanısı, genel olarak şu kriterlerle konur:

1. Generalize nöbetler, miyoklonik kasılmalar, ataksi, kognitif bozukluklar ve fokal nörolojik defisitlerin nüksler şeklinde seyretmesi
2. Tiroid fonksiyon testlerinde bozukluk
3. Tiroid antikor pozitifliği
4. Nonspesifik EEG değişiklikleri
5. Nörolojik görüntülemelerde beyaz cevherde nonspesifik değişiklikler
6. Beyin omurilik sıvısında (BOS) protein konsantrasyonunda artış (>45 mg/dl)

Hashimoto ensefalopatisi olan hastalarda, beyin-omurilik sıvısında (BOS) protein konsantrasyonu (>45 mg/dl) yüksek olarak bulunur. Bazı hastalarda, BOS'ta immunglobulin G sentezinde artış ve oligoklonal bant tespit edilmiştir. EEG'de generalize yavaş dalga anomalileri tespit edilir. Trifazik ve atipik trifazik dalgalar da görülebilmektedir. Klinik düzelme ile birlikte EEG bulguları normale döner.⁶

Hashimoto ensefalopatisinde steroid tedavisi ile bulgular geriler ve steroidle yanıt genellikle hızlıdır. Bazı hekimler, bu bulguyu tanı kriteri olarak kabul etmişlerdir.¹¹ Ancak steroid tedavisinin doz ve süresi tam olarak belirlenememiştir. Genellikle 3-7 gün boyunca yüksek doz intra venöz metilprednizolon (1 g/gün) ya da yüksek doz oral prednizolon (50-150

mg/gün) kullanılır ve tipik olarak kortikosteroid tedavisi nörolojik semptomlarda belirgin düzelme sağlanır.^{2,12} Azathioprine, siklofosomid, intravenöz immunglobulin ve plazmaferez de kullanılan daha az sayıda olguda başarılı sonuçlar vermiştir.¹³ Hashimoto ensefalopatisi için önerilen diğer tedaviler, tiroid etkileyen ajanlar (çoğunlukla levotiroksin) ve nöbet olursa antiepileptik ilaçları içerir. Nadiren tablonun yalnızca levotiroksin tedavisi ile ya da spontan olarak düzelebileceği de bildirilmiştir.³ Bizim olgumuzda, PTU tedavisi ile hastanın kognitif bulgularında belirgin düzelme saptanmıştır. İzleminin yedinci ayında, sadece PTU alan, antiepileptik ilaç kullanmayan hastanın, hastaneden çıktıktan sonra hiç nöbetinin olmamış olması dikkate değer bulunmuştur. Literatürde sadece antitiroid veya antitiroid + antiepileptik ya da hastanın kliniğine göre antitiroid + antiepileptik + antipsikotik ilaçlarla takip edilen olgular vardır. Nadir olgularda plazmaferez denenmiş ancak sonuçlar çok değişken bulunmuş.¹⁴ Yakın zamanda yayınlanan bir çalışmada medikal tedaviye dirençli olgularda total tiroidektomi sonrası remisyon sağlanmıştır.¹⁵

Klinik ve laboratuvar bulguları, Hashimoto ensefalopatisi hastalığı ile uyumlu olan hastamızın tiroid hastalığının Graves ile uyumlu olması nedeniyle biz hastamızı, daha önce yayınlanmış vakalara da dayandırarak¹⁶⁻¹⁸ "otoimmün tiroiditle ilişkili Hashimoto ensefalopatisi" olarak değerlendirmeyi uygun gördük.

KAYNAKLAR

1. Chaudhuri A, Behan PO. The clinical spectrum, diagnosis, pathogenesis and treatment of Hashimoto's encephalopathy (recurrent acute disseminated encephalomyelitis). *Curr Med Chem* 2003;10(19):1945-53.
2. Forchetti CM, Katsamakos G, Garron DC. Autoimmune thyroiditis and a rapidly progressive dementia: global hypoperfusion on SPECT scanning suggests a possible mechanism. *Neurology* 1997;49(2):623-6.
3. Marshall GA, Doyle JJ. Long-term treatment of Hashimoto's encephalopathy. *J Neuropsychiatry Clin Neurosci* 2006;18(1):14-20.
4. Cantón A, de Fábregas O, Tintoré M, Mesa J, Codina A, Simó R. Encephalopathy associated to autoimmune thyroid disease: a more appropriate term for an underestimated condition? *J Neurol Sci* 2000;176(1):65-9.
5. Brain L, Jelínek EH, Ball K. Hashimoto disease and encephalopathy. *Lancet* 1966;288(7462):512-4.
6. Schäuble B, Castillo PR, Boeve BF, Westmoreland BF. EEG findings in steroid-responsive encephalopathy associated with autoimmune thyroiditis. *Clin Neurophysiol* 2003;114(1):32-7.
7. Gayatri NA, Whitehouse WP. Pilot survey of Hashimoto's encephalopathy in children. *Dev Med Child Neurol* 2005;47(8):556-8.
8. Jacobs A, Root J, Van Gorp W. Isolated global amnesia associated with autoimmune thyroid disease. *Neurology* 2006; 66(4):605.
9. Sawka AM, Fatourehchi V, Boeve BF, Mokri B. Rarity of encephalopathy associated with autoimmune thyroiditis: a case series from Mayo Clinic from 1950 to 1996. *Thyroid* 2002;12(5):393-8.
10. Grommes C, Griffin C, Downes KA, Lerner AJ. Steroid-responsive encephalopathy associated with autoimmune thyroiditis presenting with diffusion MR imaging changes. *AJNR Am J Neuroradiol* 2008; 29(8):1550-1.

11. Castillo P, Woodruff B, Caselli R, Vernino S, Lucchinetti C, Swanson J, et al. Steroid-responsive encephalopathy associated with autoimmune thyroiditis. *Arch Neurol* 2006;63(2): 197-202.
12. Grommes C, Griffin C, Downes KA, Lerner AJ. Steroid-responsive encephalopathy associated with autoimmune thyroiditis presenting with diffusion MR imaging changes. *AJNR Am J Neuroradiol* 2008;29(8):1550-1.
13. Jacob S, Rajabally YA. Hashimoto's encephalopathy: steroid resistance and response to intravenous immunoglobulins. *J Neurol Neurosurg Psychiatry* 2005;76(3): 455-6.
14. Boers PM, Colebatch JG. Hashimoto's encephalopathy responding to plasmapheresis. *J Neurol Neurosurg Psychiatry* 2001;70(1): 132.
15. Gelosa G, DiFrancesco JC, Tremolizzo L, Lanzani F, Rota S, Colombo M, et al. Autoimmune encephalopathy in Graves' disease: remission after total thyroidectomy. *J Neurol Neurosurg Psychiatry* 2009;80(6):698-9.
16. Tateishi Y, Iguchi Y, Kimura K, Aoki J, Uemura J, Shibasaki K. A case of autoimmune thyroid disease presenting posterior reversible encephalopathy syndrome. *J Neurol Sci* 2008; 271(1-2):203-6.
17. Tamagno G, Federspil G, Murialdo G. Clinical and diagnostic aspects of encephalopathy associated with autoimmune thyroid disease (or Hashimoto's encephalopathy). *Intern Emerg Med* 2006;1(1):15-23.
18. Ngiu CS, Ibrahim NM, Yahya WNNW, Tan HJ, Mustafa N, Basri H, et al. A case of Hashimoto encephalopathy in a Malay woman with Graves disease. *BMJ Case Reports* 2009 [doi:10.1136/bcr.01.2009.1501].