

Cinsel Fonksiyon Bozukluğunun Nadir Bir Nedeni: Dev Hidrozel

A Rare Cause of Sexual Dysfunction: Giant Hydrocele: Case Report

İzzet ÇİÇEKBİLEK,^a
Adem TOK,^a
Tamer ALIŞKAN,^a
Bekir KAPLAN,^b
Rahmi ÖZKURT^c

^aÜroloji AD,
Bülent Ecevit Üniversitesi Tıp Fakültesi,
Zonguldak
^bAnesteziyoloji ve Reanimasyon Kliniği,
^cÜroloji Kliniği,
Erzurum Bölge Eğitim Hastanesi,
Erzurum

Geliş Tarihi/Received: 30.09.2013
Kabul Tarihi/Accepted: 26.02.2014

Yazışma Adresi/Correspondence:
İzzet ÇİÇEKBİLEK
Bülent Ecevit Üniversitesi Tıp Fakültesi,
Üroloji AD, Zonguldak,
TÜRKİYE/TURKEY
izzetcb@yahoo.com

ÖZET Hidrozel hem çocuklarda hem de erişkinlerde görülebilmektedir. İleri derecede büyük hidrozele (dev hidrozel) özellikle tropikal ülkelerde sık rastlanmaktadır. Dev hidrozelde penisin içeri gömülmesinin mekanik etkisi ve bunun getirdiği psikososyal sorunlar nedeni ile cinsel işlev bozukluğu ortaya çıkabilmektedir. Elli altı yaşındaki erkek hastada dev hidrozel tespit edildi. Hastanın iki yıldır hidrozel öyküsü vardı ve son altı aydır buna eşlik eden cinsel işlev bozukluğu mevcuttu. Hastaya sol hidrozelektomi yapıldı ve 2150 mL seröz vasıfta sıvı boşaltıldı. Operasyondan 15 gün sonraki kontrolde cinsel işlev bozukluğunun kaybolduğu görüldü. Dev hidrozele bağlı olan cinsel işlev bozukluğu, standart bir hidrozelektomi operasyonu ile kolayca tedavi edilebilir. Bu çalışmada, dev hidrozel tanısı koyduğumuz bir hasta sunulmuş ve literatür eşliğinde tartışılmıştır.

Anahtar Kelimeler: Testiküler hidrozel; cinsel fonksiyon bozukluğu, fizyolojik; cinsel fonksiyon bozuklukları, psikolojik

ABSTRACT Hydrocele can be seen in both adults and children. Severe large hydrocele (giant hydrocele) is particularly common in tropical countries. Sexual dysfunction may present by mechanical effect of embedding of the penis in giant hydrocele and also related psychosocial problems. A 56-years-old male patient with a giant hydrocele was detected and sexual dysfunction was accompanied for six months. Left hydrocelectomy operation was performed and 2150 mL of serous fluid was drained. Sexual dysfunction had disappeared fifteen days after surgery. Giant hydrocele-induced sexual dysfunction can be treated easily with a standard hydrocelectomy. We report a case of giant hydrocele and a review of literature.

Key Words: Testicular hydrocele; sexual dysfunction, physiological; sexual dysfunctions, psychological

Türkiye Klinikleri J Urology 2014;5(1):6-8

Hidrozel, tunika vajinalisin visseral ve pariyetal yaprakları arasında normalden fazla sıvı birikmesidir. Hem çocuklarda hem de erişkinlerde görülebilmektedir. İleri derecede büyük hidrozele özellikle tropikal ülkelerde sık rastlanmaktadır.¹ 1000 mL'den fazla sıvı birikmesi dev hidrozel olarak tanımlanmaktadır.² Hidrozel genellikle hormonal fonksiyonu etkilemediği için cinsel fonksiyon üzerine etkisi yoktur. Bununla birlikte, penisin içeri gömülmesinin mekanik etkisi ve bunun getirdiği psikososyal sorunlar nedeni ile cinsel işlev bozukluğu ortaya çıkabilmektedir. Bu çalışmada, tek taraflı dev hidrozele olan 56 yaşındaki bir hastanın cinsel işlev bozukluğunun tartışılması amaçlanmıştır.

OLGU SUNUMU

Elli altı yaşındaki erkek hasta, skrotal şişlik şikâyeti ile başvurdu. Altı aydır cinsel işlev bozukluğu tarif eden hasta, evli ve üç çocuk sahibi idi. Hasta en son cinsel birleşmeyi altı ay önce yapabildiğini ifade etti. Cinsel işlev bozukluğunun, skrotal şişlik nedeni ile penisin yeterli uzunluğa ulaşamaması ve bunun getirdiği psikolojik problemler nedeni ile ortaya çıktığı düşünüldü.

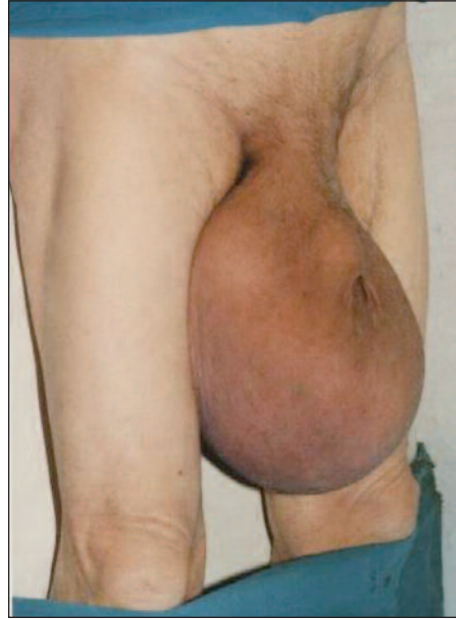
Hastanın öyküsünde herhangi bir enfeksiyon, travma ya da skrotal cerrahi yoktu. Fizik muayenede solda 25 cm çapında translüminasyon veren hidrosel kesesi ve gömük penis vardı. Sağ testis palpe edilirken sol testis palpe edilemiyordu. Skrotum neredeyse hastanın dizine kadar uzanıyordu (Resim 1).

Operasyon öncesi bakılan tam kan sayımı, karaciğer fonksiyon testleri ve böbrek fonksiyon testleri normal düzeylerde idi. Ultrasonografi (USG)'de solda peritestiküler hidrosel ile uyumlu görüntü mevcuttu, bilateral testisler normal büyüklükte idi ve herhangi bir solid kitle saptanmadı. Hastaya sol hidroselektomi planlanarak "bilgilendirilmiş olur" alındı.

Hastaya spinal anestezi altında "Winkelman" yöntemiyle sol hidroselektomi yapıldı. 2150 mL seröz vasıfta sıvı boşaltıldı. İntraoperatif ve postoperatif herhangi bir komplikasyon görülmedi. Postoperatif ikinci gün taburcu edilen hasta, postoperatif 15. gün ve 3. ayda kontrole çağırıldı. İlk kontrolde hasta cinsel işlevlerinin geri döndüğünü ve eşiyile cinsel birleşme sağladığını ifade etti. İkinci kontrolde, genişleyen skrotum cildinin kontrakte olduğu görüldü.

TARTIŞMA

Tunika vajinalisin yaprakları arasında aşırı sıvı birikmesi anlamına gelen hidrosel, üroloji pratiğinde sık karşılaşılan bir durumdur. Genellikle küçük ve orta büyüklükte olmakla beraber, tropikal ülkelerde, filariasis hastalığının yaygın olduğu bölgelerde çok büyük boyutlara ulaşabilmektedir. Literatürde dev hidrosel tanımına ilişkin kesin bir tarif olmamakla birlikte, genellikle sıvı içeriği 1000 mL'nin üzerinde olan hidrosel büyük olarak kabul edilmektedir.^{1,2}



RESİM 1: Dize kadar uzanan dev hidrosel.

(Renkli hali için Bkz. <http://www.turkiyeklinikleri.com/journal/uroloji-dergisi/1309-632X/>)

Dev hidroselin cinsel işlevler üzerine olan olumsuz etkileri ile ilgili literatürde nadir vaka bildirilmiştir. Akpo ve ark. dev hidroselin hastanın çalışma kapasitesini azaltabileceğini, cinsel fonksiyonunu bozabileceğini ve yaşam kalitesi üzerinde olumsuz bir etkisi olabileceğini bildirmiştir.³ Dienne ve ark.nın yaptığı, 2011 yılında yayımlanan bir çalışmada, dev hidroseli olan 26 hasta kontrol grubuyla karşılaştırılmış ve dev hidroseli olan grupta depresyon sıklığı anlamlı derecede yüksek bulunmuştur.⁴ Bir başka çalışmada ise Gyapong ve ark. dev hidroseli olan hastalarda psikososyal nedenlerden dolayı cinsel işlev bozukluğu olabileceğini bildirmiştir.⁵ Olgumuzda da, gerek hidrosel kesesinin yaptığı mekanik etki ile gerekse psikososyal nedenlerden dolayı hastanın cinsel işlev bozukluğu mevcuttu.

Dev hidrosel çok nadir olarak abdomino-skrotal hidrosel şeklinde de karşımıza çıkabilmektedir. Çoğunlukla karında şişlik şikâyeti ile gelen bu hastalarda aynı tarafta hidro-üreteronefroz, bacak ödemi gibi bulgular eşlik edebilmektedir.^{6,7}

Hidroselektomi ameliyatı üroloji pratiğinde sık yapılmasına rağmen dev hidroseli olan olgularda fazla skrotal cildin eksizyonu hâlâ tartışma-

lıdır. Fazla skrotal cilt eksizyonu iyi kozmetik ve fonksiyonel sonuçlar sağlayabileceği gibi gereksiz bir yaklaşım da olabilir.^{8,9} Olgumuzda fazla skrotal cilt eksize edilmedi ve postoperatif üçüncü ay kontrolünde büyük oranda kontrakte olduğu görüldü.

Sonuç olarak, dev hidrosel nadir görülen bir durumdur. Hidrosel kesesinin mekanik etkisi ve bunun yol açtığı psikososyal sorunlar nedeni ile cinsel işlev bozukluğuna yol açabilir. Standart hidroselektomi ameliyatı ile bu durum kolayca düzeltilebilir.

KAYNAKLAR

1. Dantabat MC, Mohapatra SK, Patro SK. Surgery for large hydrocele. *Am J Surg* 1984; 147(3):387-9.
2. Hirano S, Kawaguchi S, Mikawa I, Motoi I, Masuda S. [Giant hydrocele two case reports]. *Hinyokika Kyo* 1991;37(2):195-8.
3. Akpo EE. Giant hydrocele an epitome of neglect. *Afr Health Sci* 2005;5(4):343-4.
4. Dienne PO, Gbeneol PK, Akani AB. The association between giant hydrocele and depression in a rural clinic in Nigeria. *Am J Mens Health* 2011;5(5):438-43.
5. Gyapong M, Gyapong J, Weiss M, Tanner M. The burden of hydrocele on men in Northern Ghana. *Acta Trop* 2000;77(3):287-94.
6. Dharamveer, Pallavi A, Apul G. Giant unilateral hydrocele "en-bisac" with right hydronephrosis in an adult: a rare entity. *Indian J Urol* 2011;27(1):142-3.
7. Mishra J, Behera TK, Rout B, Jena K, Ray Mohapatra CK. Hydrocele-en-bisac in a young adult: a rare encounter. *ANZ J Surg* 2013; 83(7-8):581-2.
8. Meabed A, Koko AH, Onuora VC, al-Mohalhal S, Youssef AM. Abdominoscrotal hydrocele. *Br J Urol* 1992;69(5):547-8.
9. Isen K, Utku V. A rare cause of sexual dysfunction: bilateral giant hydrocele: case report. *Turkiye Klinikleri J Med Sci* 2009;29(6):1767-9.