

Konjenital Afibrinojenemi: Atipik Seyirli Onüç Yaşında Bir Olgu Sunumu

CONGENITAL AFIBRINOGENEMIA: A THIRTEEN-YEAR-OLD CASE REPORT WITH UNUSUAL MANIFESTATION

Dr.Kürşad AYDIN*, Dr.Ümran ÇALIŞKAN**

* Yrd.Doç., Selçuk Üniversitesi Tıp Fakültesi Pediatri AD,

** Prof., Selçuk Üniversitesi Tıp Fakültesi Pediatri AD, KONYA

Özet

Konjenital afibrinojenemi, otozomal resesif geçişli nadir bir hastalıktır. Klinik başlangıç genellikle ekimoz, hemartroz ve cilt altı hematomlar şeklindedir. Burada on üç yaşında konjenital afibrinojenemili bir kız olgu sunulmaktadır. Hafif burun kanaması dışında evvelce şikayeti bulunmayan olgunun üç aydan beri uzamış adet kanaması vardı. Fizik muayenesi normal olup trombin, protrombin ve parsiyel tromboplastin zamanında uzama saptandı. Fibrinojen düzeyi saptanamayan hastaya konjenital afibrinojenemi tanısı konuldu. Adet kanaması için taze donmuş plazma ve oral kontraseptif verilen olgu halen asemptomatik olarak takip edilmektedir.

Anahtar Kelimeler: Konjenital afibrinojenemi,
Atipik klinik seyir

T Klin Pediatri 2002, 11:208-210

Summary

Congenital afibrinogenemia, which is inherited as an autosomal recessive trait is a rare disorder. The clinical presentation usually includes ecchymoses, hemarthroses, and subcutaneous hematomas. Here, we report a thirteen-year-old girl with congenital afibrinogenemia. Previously healthy girl had prolonged menstrual bleeding for three months except for mild nasal bleeding. Physical examination was normal, and prolonged thrombin time, prothrombin time, and partial thromboplastin time were obtained. The patient had undetectable levels of fibrinogen and was diagnosed congenital afibrinogenemia. Fresh frozen plasma and oral contraceptive were given to patient for menstrual bleeding. Now, the patient is followed by asymptotically.

Key Words: Congenital afibrinogenemia,
Unusual manifestation

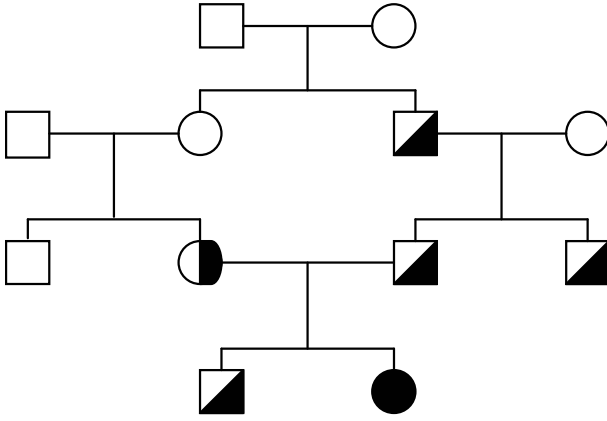
T Klin J Pediatr 2002, 11:208-210

Konjenital afibrinojenemi, otozomal resesif geçişli nadir bir hastalıktır (1-3). Klinik seyir hafif kanamalar şeklinde olabileceği gibi hayatı tehdit eden ciddi kanamalar da görülebilir (4-6). Kanamalar genellikle ekimoz, eklem içi kanamalar ve ciltaltı hematomlar şeklindedir (1). Burada, 13 yaşına kadar zaman zaman hafif burun kanamaları olan ve son 3 aydır menarşla birlikte adet kanamasının uzaması şikayeti ile getirilen ve konjenital afibrinojenemi tanısı konulan bir olgu sunulmaktadır.

Olgu Sunumu

On üç yaşında kız hasta, menarşın başlamasıyla birlikte 3 aydır adet kanamasının uzaması ve miktarının fazla olması şikayetleriyle getirildi. Hikayesinden, bir yaşından beri zaman zaman

burun kanamasının olduğu ve bu nedenle de bir kez koterizasyon yapıldığı, bunun dışında ailesinde ve kendisinde dikkati çeken bir kanama eğilimi olmadığı öğrenildi. Anne ve babası sağlıklı, aralarında birinci dereceden akrabalık (hala-dayı çocuğu) olup bir tane de sağlıklı erkek kardeşi mevcuttu. Adet kanaması dışında sistemik muayenesi tamamen normal olup peteşi, ekimoz, lenfadenopati ve hepatosplenomegali saptanmadı. Laboratuvar tetkiklerinde hemoglobin 6.4 gr/dl, beyaz küre sayısı 10.300/mm³, trombositler 282.000/mm³ olup periferik yaymada normal görünümde, bol ve kümeli olarak tespit edildi. Bazı ölçümlerde pıhtılaşma olmadığı için sonuç alınmazken bazı ölçümlerde ise protrombin zamanı (PT) > 70 sn ve parsiyel tromboplastin zamanı (PTT) >120 sn den uzun bulundu. Fibrin yıkım



Şekil 1. Olgunun aile ağacı görülmektedir.

ürünleri <5 mg/ml, D-dimer negatif olarak saptandı. Batın ultrasonografisi, kan biyokimyası ve karaciğer fonksiyon testleri normal olan hastanın fibrinojen düzeyleri bir çok kez ve farklı laboratuvarlarda çalışılmasına rağmen her defasında ölçülemeyecek kadar düşük bulundu. Anne, baba ve kardeşinin PT ve PTT' değerleri sırasıyla 17 sn-40 sn, 15 sn-45 sn, 19 sn-47 sn bulunurken fibrinojen düzeyleri de sırasıyla 68.6 mg/dl, 54.2 mg/dl ve 58.7 mg/dl bulundu. Amcasında (84.1 mg/dl) ve babanın babasında da (76.3 mg/dl) fibrinojen düzeyleri düşük bulunan olguya konjenital afibrinojenemi tanısı konuldu. Olgunun aile ağacı Şekil 1'de görülmektedir. Kanama sonucu anemi gelişen (Hb 6.4 gr/dl) ve aktif kanaması da devam eden olguya eritrosit süspansiyonu, taze donmuş plazma ve oral kontraseptif verildi. Taze donmuş plazma transfüzyonu sonrası PT 22 sn, PTT 27 sn bulunurken fibrinojen düzeyi yine elde edilemedi. Adet kanaması kontrol altına alınan ve daha sonraki adet kanamaları olağan seyreden olgu bir yıldır asemptomatik olarak takip edilmektedir.

Tartışma

Günümüze kadar farklı klinik özelliklere sahip 250' den fazla afibrinojenemili olgu sunulduğu bildirilmekte (2) olup ülkemizden de Özsoylu ve ark. afibrinojenemili olguları ve yeni tedavi yaklaşımları bildirmiştir (7-9). Olguların büyük çoğunluğunda karakteristik klinik başlangıç ekimoz,

eklem içi ve cilt altı hematomlar şeklindeki kanamalarıdır. Ancak neonatal dönemde göbekten ve gastrointestinal sistemden kanamalar olabileceği gibi doğum travmalarını takiben ciddi kanamalar da görülebilir (1,4). Nadiren de afibrinojenemi trombotik olaylara eşlik edebilir (10). Olgumuzda menarşe kadar zaman zaman olan burun kanaması dışında dikkat çeken bir kanama eğilimi yoktu. Ayrıca burun kanaması gibi mukozal kanamalar da afibrinojenemik olguların olağan klinik seyri değildir. Ancak uzamış adet kanamaları afibrinojenemik olgularda beklenebilecek bir bulgudur.

Afibrinojenemik olgularda kanamaların şiddeti hiç bir zaman hemofilik hastalardaki kadar ciddi olmayıp bu durum, afibrinojenemik hastalarda trombositlerdeki glikoprotein IIB-IIIa reseptörlerinin Von-Willebrand faktör tarafından bağlanarak trombosit agregasyonunun desteklenmesine bağlanmaktadır (1). Afibrinojenemik olgumuzda da şimdiye kadar ciddi bir kanama olmamasının buna bağlı olabileceğini düşünüyoruz.

Fibrinojen eksikliği homozigot (afibrinojenemisi) veya heterozigot (hipofibrinojenemisi) genetik bozukluk şeklinde ortaya çıkmaktadır. Genellikle mutasyon fibrinojen alfa zincir geninde görülmektedir (11). Bununla birlikte beta ve gamma zincir genindeki mutasyonlar da afibrinojenemiyeye neden olabilmektedir (12,13). Olgumuzun anne, baba, erkek kardeş ve babanın babasında da hipofibrinojenemik değerler saptanırken, kendisinin afibrinojenemik olduğu tespit edildi. Her ne kadar ayrıntılı genetik çalışma yapılamamış ise de olgunun homozigot, diğer aile bireylerinin heterozigot bozukluk gösterdiğini söyleyebiliriz.

Vakamızda da mükerrer ölçümlerde uzamış PT ve PTT dışında fibrinojen düzeyleri ölçülemeyecek kadar düşük saptandı. Trombin zamanında uzamaya neden olan disfibrinojenemide ise fibrinojen düzeyleri normal olup otozomal dominant geçiş ve kanamayla birlikte tromboza eğilim dahi söz konusu olabilir. Ciddi karaciğer bozuklukları da akkiz fibrinojen eksikliğine yol açabilen diğer bir durumdur (1). Ancak olgumuzda hem klinik hem de laboratuvar olarak karaciğer bozukluğunu düşündürecek bir bulgu saptanmadı.

Afibrinogenemi tedavisinde şiddetli kanamalar sırasında taze donmuş plazma ve fibrinojen konsantreleri kullanılmakta (1-3,14), plazma yarı ömrü uzun olduğu için de ciddi kanamalar dışında profilaktik tedavi önerilmemektedir (1,2). Ayrıca artmış menstrüel kanamalarda oral kontraseptiflerin yararlı olduğu bildirilmektedir (15). Olgumuzda da taze donmuş plazma verildikten sonra PT ve PTT düzeyleri kısmen düzelirken uzamış menstrüel kanama kontrol altına alındı. Aynı zamanda oral kontraseptif de verilen ve daha sonraki periyotlarda adet kanamaları düzenli olan olgu bir yıldan beri asemptomatik olarak izlenmektedir.

KAYNAKLAR

- Bauer KA. Rare hereditary coagulation factor abnormalities. In: Nathan and Oski's Hematology of infancy and childhood. Nathan DG, Orkin SH (eds). 5th ed. Philadelphia, W.B.Saunders Co, 1998:1660.
- Leeners JV, Mossakowski J, Kayser S. Case report of congenital afibrinogenemia. *Klin PEDIATR* 1995; 207: 34-5.
- al-Mondhiry H, Ehmann WC. Congenital afibrinogenemia. *Am J Hematol* 1994; 46: 343-7.
- Mehta S, Mehta SR, Malhokra H, Sharma UB, Varma AR. Congenital afibrinogenemia. *J Assoc Physicians India* 1989; 37:668-9.
- Fried K, Kaufman S. Congenital afibrinogenemia in 10 offspring of uncle-niece marriages. *Clin Genet* 1980; 17:223-7.
- Elseed FA, Karrar ZA. Congenital afibrinogenemia in a Saudi family: a case report and family study. *Acta Haematol* 1984; 71. 388-92.
- Ozsoylu S, Altay C, Corbacioglu B. Congenital afibrinogenemia. A case report and therapeutic trials. *Turk J PEDIATR* 1966;8:29-35.
- Ozsoylu S, Corbacioglu B. A new treatment for von Willebrand's syndrome. *Turk J PEDIATR* 1967; 9: 1-7.
- Ozsoylu S, Corbacioglu B. Oral contraceptives for haemophilia. *Lancet* 1967; 1(7497): 1001.
- Lak M, Keihani M, Elahi F, Peyvandi F, Mannucci PM. Bleeding and thrombosis in 55 patients with inherited afibrinogenemia. *Br J Haematol* 1999;107:204-6.
- Margaglione M, Santacroce R, Colaizzo D, Seripa D, Vecchione G, Lupone MR, De Lucia D, Fortina P, Grandone E, Perricone C, Di Minno G. A G-to-A mutation in IVS-3 of the human gamma fibrinogen gene causing afibrinogenemia due to abnormal RNA splicing. *Blood* 2000;96:2501-5.
- Asselta R, Duga S, Simoncic T, Malcovati M, Santagostino E, Giangrande PL, Mannucci PM, Tenchini ML. Afibrinogenemia: first identification of a splicing mutation in the fibrinogen gamma chain gene leading to a major gamma chain truncation. *Blood* 2000;96:2496-500.
- Neerman-Arbez M, de Moerloose P, Honsberger A, Parlier G, Arnuti B, Biron C, Borg JY, Eber S, Meili E, Peter-Salonen K, Ripoll L, Vervel C, d'Oiron R, Staeger P, Antonarakis SE, Morris MA. Molecular analysis of the fibrinogen gene cluster in 16 patients with congenital afibrinogenemia: novel truncating mutations in the FGA and FGG genes. *Hum Genet* 2001;108:237-40.
- Cattaneo M, Bettega D, Lombardi R, Lecchi A, Manucci PM. Sustained correction of the bleeding time in an afibrinogenemic patient after infusion of fresh frozen plasma. *Br J Haematol* 1992; 82. 388-90.
- Rizk DE, Kumar RM. Congenital afibrinogenemia: treatment of excessive menstrual bleeding with continuous oral contraceptive. *Am J Hematol* 1996; 134: 548-50.

Geliş Tarihi: 19.09.2001

Yazışma Adresi: Dr.Kürşad AYDIN
Selçuk Üniversitesi Tıp Fakültesi
Pediatri AD, KONYA