

Botulinum Toksinin Blefarospazm ve Hemifasiyal Spazm Tedavisinde Kullanımı

The Use of Botulinum Toxin in the Treatment of Blepharospasm and Hemifacial Spasm: Review

Dr. Dilek YÜKSEL^a

^aGöz Hastalıkları Kliniği,
Ankara Eğitim ve Araştırma Hastanesi,
Ankara

Geliş Tarihi/Received: 10.02.2009
Kabul Tarihi/Accepted: 11.07.2009

Yazışma Adresi/Correspondence:
Dr. Dilek YÜKSEL
Ankara Eğitim ve Araştırma Hastanesi
Göz Hastalıkları Kliniği, Ankara
TÜRKİYE/TURKEY
yükseld2000@yahoo.com

ÖZET Botulinum toksin anaerobik bakteri olan *Clostridium botulinum* tarafından üretilen bir nörotoksindir. *C. botulinum* tip A toksini, nöromusküler kavşakta presinaptik bölgede asetilkolin salınımını ve kolinerjik iletimi bloke ederek geçici kas paralizisine yol açmaktadır. Botulinum toksin A günümüzde benign esansiyel blefarospazm (BEB) ve hemifasiyal spazm (HFS) semptomlarının tedavisinde tercih edilmektedir. BEB orbikularis okülünün istemsiz olarak kasılmasıdır ve servikal distoniden sonra en yaygın olan fokal distonidir. HFS, 7. kranial sinir tarafından innerve edilen bir veya daha fazla kasın istemsiz, aralıklı, tonik veya klonik kasılmalarıdır. Sadece erişkinlerde görülür ve başlangıçta sıklıkla orbikularis okülü kası tek taraflı olarak etkilenir. Bu çalışmada BEB ve HFS'li hastalar, her enjeksiyon bölgesine 2.5 U-5 U arasında uygulanan botulinum toksin A ile tedavi edilmiştir. Ptozis ve diplopi gibi komplikasyonlardan kaçınmak için her iki göz kapağında pretarsal enjeksiyonlar tercih edilmiştir. Botulinum toksin enjeksiyonu HFS ve BEB'in semptomlarının etkili ve güvenli bir tedavidir ve sadece minimal ve geçici yan etkilerle, semptomlarda uzun süre devam ettirilebilen rahatlama neden olur. Bu çalışmada, botulinum toksinin BEB ve HFS'nin tedavisinde kullanımı, yapısı, etki mekanizması, yan etkileri ve kullanımda dikkat edilmesi gereken noktalar tecrübelerimize dayanarak özetlenmiştir.

Anahtar Kelimeler: Blefarospazm; botulinum toksin; hemifasiyal spazm

ABSTRACT Botulinum toxin is a neurotoxin produced by the anaerobic bacterium, clostridium botulinum. Botulinum toxin type A blocks the cholinergic conduction at the neuromuscular junction by blocking acetylcholine secretion at the presynaptic region and thus produces temporary muscle paralysis. Botulinum toxin A is currently preferred symptomatic treatment for benign esansiyel blepharospasm (BEB) and hemifacial spasm (HFS). BEB is the involuntary contraction of the orbicularis oculi and is the most common focal dystonia after cervical dystonia. HFS is a syndrome of involuntary, intermittent, tonic or clonic contraction of one or more muscles innervated by the 7th cranial nerve. It occurs almost exclusively in adults, and usually initially affects the orbicularis oculi unilaterally. In this study, the patients with BEB and HFS were treated with botulinum toxin A injection 2.5 U-5 U for each injection region. To avoid such complications as ptosis and diplopia, pretarsal injections were preferred on the both eyelid. Injection of botulinum toxin is safe and effective treatment for the symptoms of BEB and HFS and effectively induces sustained relief from symptoms in the long term, with only minimal and transient adverse reactions. In this review, the use of botulinum toxin in the treatment of BEB and HFS, its structure, its mechanism of action, its side effects and the points to be considered in its use are summarized on the basis of our experiences.

Key Words: Blepharospasm; botulinum toxin; hemifacial spasm

Benign esansiyel blefarospazm (BEB) ve hemifasiyal spazm (HFS)'ı da içeren hiperkinetik hastalıkların birçok formunda kullanılan botulinum toksin (BTX) enjeksiyonu, etkili ve güvenli bir tedavi olarak kabul edilmektedir.¹⁻⁸ Bu çalışmada, BEB ve HFS tedavisinde uygulanan BTX enjeksiyonu kendi tecrübelerimiz eşliğinde özetlenecektir.

BOTULİNÜM TOKSİN

BTX, anaerobik gram-pozitif sporlu bir organizma olan *Clostridium botulinum* bakterisinden elde edilen bir nörotoksindir. BTX'in bilinen en güçlü nörotoksin olduğu bildirilmiştir.^{9,10} 1895'te *C. botulinum* ilk kez izole edilmiş, 1940'lı yılların sonunda BTX'in nöromusküler iletiyi bloke ettiği anlaşılacak şekilde kristalize formu üretilmiştir.^{10,11} İlk olarak 1973 yılında Scott tarafından primatlarda şaşılık tedavisinde kullanılmış ve 1981 yılında konu ile ilgili çalışma yayınlanmıştır.⁸ Nörolojik ve oftalmolojik bozuklukların tedavisi için BTX kullanımı 1980'li yıllarda "Food and Drug Administration (FDA)" tarafından onaylanmıştır.^{10,12}

Bir protein olan bu toksinin 7 adet (A ile G aralığında) serotipi mevcuttur ve insanlarda 4 tipi biyolojik olarak aktiftir (A,B,C ve F). BTX'in klinik kullanım için hazırlanmış 3 formu bulunmaktadır. Botox (Allergan Inc, Irvine CA, ABD) ve Dysport (Ipsen Ltd, Maidenhead, Berkshire, İngiltere) BTX A'nın, MYOBLOC (Elan Pharmaceuticals, South San Francisco, CA, USA) ise BTX B'nin klinik formlarıdır. Bir ünite (U) Botox, 3-5 U Dysport'a ve 50-100 U Myobloc'a eşit etkinliktedir. BTX A'nın en sık kullanılan formu botox'tur. Türkiye'de sulandırılarak kullanılan Botox ve Dysport formlarının sulandırılma şekilleri Tablo 1'de görülmektedir. Sulandırma miktarı ile bağlantılı olarak mL başına düşen U sayısı değişmektedir. BTX A'ya dirençli olgularda tercih edilen BTX B (Myobloc veya Neurobloc), sulandırmaya gerek duyulmadan kullanıma hazır olan bir formdur.¹³⁻¹⁵

Kuru-dondurulmuş liyofilize bir form olan Botox, -5 °C'de yaklaşık 4 yıl sağlam kalabilmektedir. Toksinin çok kırılabilir olması nedeni ile dış etken-

TABLO 1: Botulinum toksin A'nın sulandırma önerileri.

Ticari isim	Flakon	Sulandırma	
		miktarı	0.1 cc'deki ünite miktarı
Botox	100 U	1 cc	10 U
		2 cc	5 U
		2.5 cc	4 U
		4 cc	2.5 U
Dysport	500 U	2.5 cc	20 U
		4 cc	12.5 U
		10 cc	5 U

lerle (hızlı sulandırılması, hızlı enjeksiyon) etkinliğinin azalabileceği bildirilmektedir. Sıcak, yanlış konsantrasyonlar, uygun olmayan pH, kimyasal kontaminasyonlar ve enjeksiyon öncesi cilt üzerine alkol uygulamaları karşısında toksinin yapısı kolaylıkla bozulabilmektedir. Sulandırma amacıyla koruyucu içermeyen serum fizyolojik kullanılmalı ve buzdolabında soğutulduktan sonra flakona eklenmelidir. Steril distile su ile yapılan sulandırmalarda enjeksiyon sırasında hissedilen ağrı miktarının daha fazla olduğu bildirilmektedir.¹⁶ Sulandırma esnasında serum fizyolojik flakona yavaş yavaş enjekte edilmeli ve toksinin denatürasyonuna neden olabilecek köpürme engellenmelidir. Bu nedenle flakonun kapağı açılıp negatif basınç etkisi ortadan kaldırılarak sulandırılmalıdır. BTX sulandırma işlemine kadar dondurularak saklanmalı, ancak sulandırma işlemi gerçekleştirildikten sonra tekrar dondurulmamalıdır. Sulandırılmış toksin +4 °C'de saklanmalı, mümkünse ilk 4 saat içinde kullanılmalıdır.¹⁷ Her ne kadar yapılan bazı çalışmalarda, sulandırılmış Botox'un buzdolabında saklanmak koşuluyla, 1 hafta ile 1 ay boyunca etkinliğinin korunduğu bildirilse de, son yıllarda yapılan çalışmalar beklenilen toksinin etkinliğinin azaldığını ortaya koymaktadır.¹⁸⁻²⁰

ENJEKSİYON TEKNİĞİ

Enjeksiyon öncesinde cilt alkol içermeyen anti-septik solüsyonlar ile temizlenmeli ve kurulandırılmalıdır. Enjeksiyon bölgesine lokal anestetik içeren

krem uygulamasının ise enjeksiyona bağlı ağrıyı azaltmamakla birlikte toksinin etkinliğinde azalmaya neden olduğu bildirilmektedir.²¹ Bölgeye soğuk tatbik edilmesi gerek kanamayı gerekse ağrıyı azaltmak açısından faydalıdır. Enjeksiyonu takiben bölgeye uzun süreli basınç uygulayarak ve masaj yapılarak toksinin dağılmasına imkan verilmemelidir. Zira bu durum, toksinin komşu kas grublarına dağılarak etkinliğinde azalma ve istenmeyen yan etkilerin (ptozis vb) ortaya çıkmasına neden olabilmektedir.

BTX, sinir-kas kavşağındaki presinaptik sinir sonlarından asetilkolin salgılanmasını inhibe ederek kaslarda lokal paralizi oluşturmaktadır (kemo-denervasyon). Kas aktivasyonunun yeniden ortaya çıkması için 3-4 aylık zaman gerekmektedir.²² Tekrarlayan enjeksiyonlar ise denerve kasda atrofi oluşturmaktadır.¹⁵ BTX'in okuloplastik cerrahideki kullanım alanları Tablo 2'de özetlenmiştir.

BENİGN ESANSİYEL BLEFAROSPAZM

BEB herhangi bir nörolojik lezyon bulunmadan orbikülaris okülü kasının tek veya iki taraflı istemsiz kasılmaları ile karakterize bir hastalıktır. Kasılmalar tek taraflı başlayabilmekte, sıklıkla birkaç ay içinde iki taraflı olmaktadır. Blefarospazmın nedeni tam olarak anlaşılammakla birlikte, nörolojik aktivitede oluşan bir defekt ve nöronlar arası aşırı

uyarılma sorumlu tutulmaktadır.²³⁻²⁵ BEB, genetik ve çevresel tetikleyici faktörlerin de suçlandığı multifaktöriyel bir hastalık olarak kabul edilmektedir. Bazal ganglia ve beyin sistemi hastalıklarında da blefarospazm görülebilmektedir.

Hastalık 50 yaşın üzerindeki kadınlarda sık görülmekte, özellikle parlak ışıktaki göz kırpmada artış ile kendini göstermektedir. Stres, iritanlar (sigara, rüzgâr), yukarı/aşağı bakış pozisyonları, kitap okuma ve televizyon seyretme ile spazm artarken, konsantrasyon gerektiren işlerde azalabilir.²⁶ Spazmların uykuda ortadan kalktığı bilinse de, bazı hastalarda sıklığının azalarak devam ettiği de bildirilmektedir.²⁷ Bazı hastalar ise ılık çalarak, konuşarak, şarkı söyleyerek, öksürerek veya supra-orbital çentiğe baskı uygulayarak spazmı azaltabilmektedirler. Aşıkâr bir neden olmadan saatler ve günler boyunca spazm görülmeyebilir. Blefarospazm nadiren ilk 5 yıl içinde spontan olarak iyileşirken, sıklıkla ilerleyici olup spazmlar yüz ve boyun kaslarına (Meige sendromu, orofasiyal distoni veya oromandibüler distoni) yayılım göstermektedir.²⁸ Uzun süren blefarospazma bağlı olarak kapak ve kaş ptozisi dermatoşalazis, entropion, kantall tendon anomalileri birlikte bulunabilmektedir.²⁹

TANI VE AYIRICI TANI

Esansiyel (primer) blefarospazm tanısı konulmadan önce dikkatli bir anamnez alınmalı, gerekirse dahiliye ve nöroloji konsültasyonları istenmelidir. Özellikle distonik hareket hastalıkları ve sekonder blefarospazmın diğer nedenleri araştırılmalıdır. Klinik ipuçları (hastalığın hikâyesi ile uyumsuz bulgular ve/veya diğer nörolojik bulgular) görülmedikçe yoğun etiyolojik araştırma gerekli değildir. Bilgisayarlı beyin tomografisi (BT) ve/veya manyetik rezonans görüntüleme (MRG), tam kan sayımı ve seroloji tetkikleri, blefarospazmın çok genç yaşlarda görülmesi, aniden başlaması ve hızlı seyretmesi halinde gerekli olabilmektedir.

Ayırıcı tanıda düşünülmesi gereken hastalıklar aşağıda özetlenmiştir:

Nörodejeneratif hastalıklar (Parkinson, Huntington, Wilson, Jakob-Creutzfeldt, kronik prog-

TABLO 2: Botox'un okuloplastik cerrahide kullanım alanları.

Benign esansiyel blefarospazm
Hemifasiyal spazm
Apraksia
Refleks blefarospazm
Meige sendromu
Üst kapak retraksiyonu
Miyokimi
Kemo-tarsorafi
Anormal lakrimasyon
7. sinirin aberan rejenerasyonu-sinkinezis
Spastik alt kapak entropionu
Kuru göz
Perioküler ve glabellar kırışıklıklar
Kaş kaldırma

resif eksternal oftalmopleji, postensefalitik sendrom):^{30,31}

Refleks blefarospazm: Trigeminal sinirin oküler yüzey problemleri nedeni ile irritasyonu refleks blefarospazma neden olmaktadır.³² En yaygın nedeni blefarit, trikiyazis, kuru göz, korneal hastalıklar ve üveittir.

Meige sendromu (blefarospazm-romandibüller distoni, orofasiyal-servikal distoni, Brueghel sendromu): Blefarospazmın yanı sıra alt yüz, çene ve boyunda distonik hareketlerle karakterize oromandibüller distoninin birlikte görülmesidir.^{33,34} Bu hareketler istemsiz çiğneme, dudakta bükülme, ağızda açılma, çene deviasyonları, dil çıkarma, ses tellerinin spazmı (spazmodik disfoni), yutkunma, solunum problemleri, tortikolis ile kendini göstermektedir. En sık başlangıç şikâyeti blefarospazmdır. Sendromun diğer bulgularının ortaya çıkışı yıllar alabilir. Blefarospazmlı hastaların yaklaşık % 50'sinin Meige sendromuna sahip olabileceği tahmin edilmektedir.^{35,36}

Apraksia: Göz kapaklarının pasif ve istemsiz kapanmasıdır. Spazm olmamasına rağmen gözlerin açılması başarısızdır.^{37,38} Nörodejeneratif hastalıklarda görülür. Kapalı ve gevşek olan göz kapaklarını açma çabası ile kaşlar yükselmiştir. Apraksia sıklıkla ekstrapiramidal sistem hastalıklarında (Parkinson, Huntington, Wilson hastalığı ve supranükleer paralizisi) görülmekte iken, %7 oranında ise blefarospazm ile birlikte ortaya çıkabilmektedir.³⁹

Tourette sendromu: Yüzün üst bölümünde tiklerle karakterize nadir bir sendromdur.⁴⁰ Çocukluk döneminde başlar, diğer motor multifokal tikler ve davranış anomalileri ile birlikte.

Ensefalit: Menenjit, ensefalit, subaraknoid kanamanın neden olduğu meningeal inflamasyon, trigeminal sinir trasesinde ağrı ve refleks blefarospazma neden olabilmektedir.⁴¹

Oküler miyokimi: Orbikülaris okülü ve diğer fasiyal kasların kasılması ile karakterize olup, sıklıkla tek taraflı ve alt kapakta seğirme şeklinde ortaya çıkmaktadır. Normal kişilerde yorgunluk, stres, fiziksel egzersiz ve aşırı kafein kullanımı ile

ortaya çıkmakta ve kendini sınırlamaktadır.⁴² Kalıcı miyokimi beyin tümörleri, pontin tüberküloma, serebellopontin açılı tümörü, meningitis, sarkoidoz, hipoparatroidi, subaraknoid kanama, multipl skleroz ve Guillain Barré sendromunda ortaya çıkmaktadır.

Tardiv diskinezi: Yüz ve ağız çevresinde hızlı, devamlı koreiform hareketler görülmektedir.⁴³ Antipsikotik, antidopaminerjik, antiemetik ilaçlara bağlı gelişmektedir. Klinik olarak Meige sendromu ile benzerlik göstermektedir.

Myastenia gravis, Tetani, tetanus.⁴⁴

Fasiyal sinirin yanlış yönleneşi (sinkinezi): Bell paralizisinde hasarlanan fasiyal sinirin diğer fasiyal kaslara yanlış yönleneşi sonucu ortaya çıkmaktadır.^{45,46} Sadece bir kas istemli olarak kasıldığında fasiyal kasların sinkinetik grubunda istemsiz kasılmalar olur.

İlaçlar (antipsikotikler, antiemetikler, anorektikler, nazal dekonjestanlar, nöroleptikler, levodopa): Blefarospazm oluşturmakla suçlanmıştır.⁴⁷

Fonksiyonel (histeri) blefarospazm: Çocuklarda ve gençlerde sık görülmektedir ve ciddi psikolojik problemlerle birlikte.⁴⁸

Blefarospazm taklidi: Esansiyel blefarospazm da orbikülaris okülü kasının kasılması sırasında kaşlar sabit kalır veya yukarıya doğru hareket ederken, blefarospazm taklidinde kaşlar üst kapakla birlikte aşağı doğru hareket eder.

Epilepsi.⁴⁹

Arka subkapsüler katarakt.

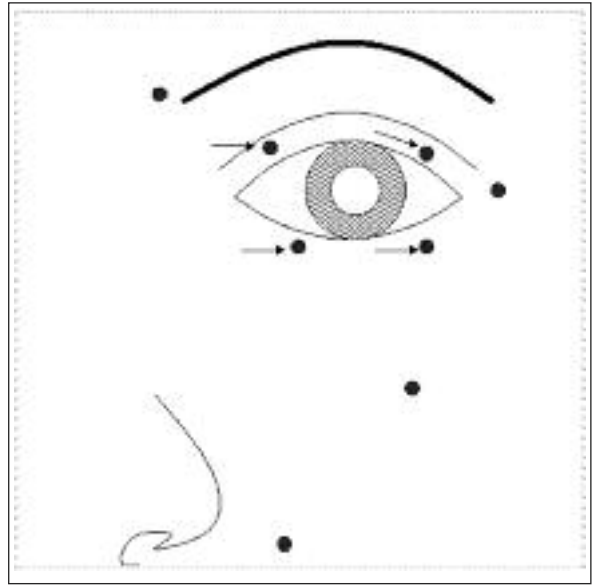
HEMİFASİYAL SPAZM

HFS, fasiyal sinir tarafından innerve edilen yüzün bir yarısındaki kasların aralıklı tonik veya klonik kasılmaları ve sinkinezidir. Kronik ve ilerleyici bir hastalıktır. Başlangıçta orbita çevresindeki kasları etkilemekte, zamanla yüzün bir yarısındaki kaslara ilerleme göstermektedir. Basiller veya serebellar arter dalının anomalisine bağlı olarak fasiyal sinirin kompresyonu sonucunda ortaya çıkmaktadır.⁵⁰ Fasiyal sinir çıkış trasesindeki tümör, kist ve-

ya anevrizmalar, multipl skleroz veya periferel fasial sinir paralizisini takiben gelişebilmektedir. HFS'li hastalarda MRG tetkiki mutlaka yapılmalıdır. Blefarospazmın aksine sıklıkla tek taraflıdır. Nadiren görülen bilateral tutulumda spazmların senkronize olmaması ile BEB'den ayrılmaktadır. HFS'de mikrovasküler cerrahi dekompresyon uygulanabilmekte, ancak %25 nüks ve cerrahi komplikasyon riski nedeni ile hastalar tarafından sıklıkla kabul edilmemektedir.

BLEFAROSPAZM VE HEMİFASİYAL SPAZMIN BOTOX İLE TEDAVİSİ

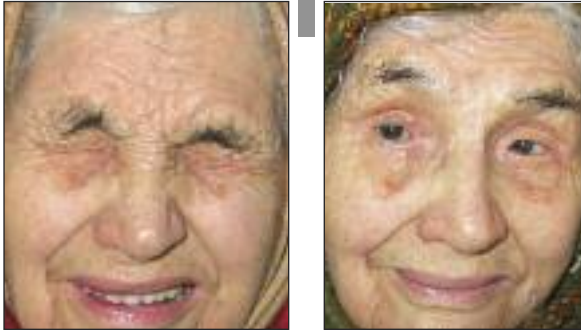Tedaviye başlarken direnç gelişimini önlemek amacıyla mümkün olan en düşük doz seçilmelidir. Enjeksiyonların arası en az 3 ay olmalı ve 3 aydan kısa süren güçlendirici enjeksiyonlardan kaçınılmalıdır. Preparatın uygulama öncesi soğuk zincir koşullarına uygunluğuna dikkat edilmesi gerekmektedir. BTX preparatları kullanılmadan önce 24 saate kadar buzdolabında 2-8 °C'de açılmadan saklanabilmektedir. BTX'in enjeksiyon tekniği, lokalizasyonu, sayısı ve dozu konusunda farklı uygulamalar tanımlanmıştır. Tedavinin etkinliği ve yan etkileri orbikularis okülü çevresindeki enjeksiyon bölgesinin pozisyonuna bağlı olarak değişmektedir.⁵¹ Yapılan çalışmalarda pretarsal enjeksiyonların daha iyi sonuçlar verdiği bildirilmektedir.^{52,53} Çakmur ve ark. da pretarsal enjeksiyonların, preseptal enjeksiyonlara kıyasla spazmın ortadan kalkmasında daha etkili olduğunu ve en önemli yan etki olan ptozis gelişiminin de daha az ortaya çıktığını bildirmişlerdir.⁵⁴ BTX enjeksiyonları BEB ve HFS'de, Şekil 1'deki lokalizasyonlara, ucunda 27-29 gauge iğne bulunan 1 mL'lik tüberkülin enjektörü ile 0.1 cc'lik hacimler halinde uygulanmaktadır. Biz, üst ve alt kapaktaki enjeksiyonların kirpikli kenara yaklaşık 2-3 mm uzaklıktan pretarsal lokalizasyonda olmasına ve toksinin preseptal alana ve lakrimal sisteme yayılımına engel olmak amacıyla enjeksiyonlar sırasında iğne ucunun doğrultusunun kapak kenarına paralel olmasına ve laterale yönlendirilmesine özen gösteriyoruz. Enjeksiyonlar orbikularis okülü üzerine subkütan, daha kalın olan corrugator ve procerus kaslarına ise



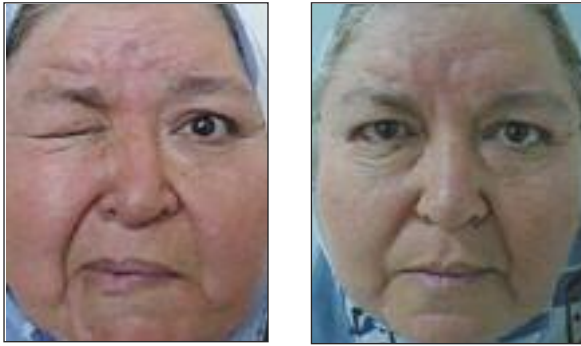ŞEKİL 1: Benign esansiyel blefarospazm ve hemifasiyal spazm tedavisinde Botox enjeksiyonlarının lokalizasyonları.

intramusküler olarak uygulanmaktadır. HFS'de perioküler enjeksiyonlar uygulandıktan sonra, ağız çevresindeki spazmların devam etmesi durumunda yanak ve ağız çevresi enjeksiyonlarının uygulanması tavsiye edilmektedir.⁵⁵⁻⁵⁷ Biz de yanak ve ağız çevresi enjeksiyonlarını hastanın kontrol muayenelerinde spazmların sebat etmesi durumunda uygulamaktayız.

Blefarospazm ve HFS'de uygulanacak doz, spazmın ciddiyeti temel alınarak 1-5 U arasında hesaplanmalıdır. Biz başlangıç dozu olarak her enjeksiyon bölgesine 2.5 U uygulanmasını tavsiye ediyoruz. Bu nedenle BOTOX'u 0.1 cc'de 2.5 U olacak şekilde sulandırmak için, 100 U'lık flakona 4 cc %0.9'luk serum fizyolojik eklenmesi gerekmektedir. Hastanın kontrollerinde etkinliğin yeterli olmadığı gözlenirse, sonraki seanslarda uygulanacak dozun 5 U'ye kadar artırılması gerekli olabilmektedir. Bu durumda sulandırma için kullanılan miktar azaltılmalıdır (Tablo 1). Yan etkilerden kaçınmak için başlangıçta her bir göz için uygulanacak toplam doz 25 U'yi aşmamalıdır. Kas zayıflığı 2-7 gün içinde başlamakta, etkinliği hastaların %90'ında 3 ay devam etmektedir. BTX uyguladığımız BEB ve HFS'li 2 olgu, Resim 1 ve Resim 2'de görülmektedir.



RESİM 1: Benign esansiyel blefarospazmlı olgunun Botox uygulamasından önceki ve sonraki görünümü.



RESİM 2: Hemifasiyal spazmlı olgunun Botox uygulamasından önceki ve sonraki görünümü.

YAN ETKİLER

Enjeksiyonların levator kası üzerine yayılması nedeni ile oluşan ptosis en önemli yan etkilerden biridir. Özellikle her bir göz için 25 U'nin altındaki dozların kullanılması ve enjeksiyonların üst kapak santrali ile preseptal alana uygulanmasından kaçınılması ptosisin önlenmesi açısından önem taşı-

maktadır. Lagoftalmus, ektropion, entropion, epifora ve diplopi ise görülebilen diğer yan etkilerdir. Toksin kas içine lokal olarak enjekte edildiği zaman az da olsa ortaya çıkabilen sistemik etkiler (güçsüzlük, grip benzeri semptomlar) toksinin kısmen kana karışması ile oluşmaktadır. Gelişebilecek komplikasyonlar açısından hasta bilgilendirilmeli ve meydana gelen durumun geçici olduğu belirtilmelidir.

KONTRENDİKASYONLAR

BTX'in kanıtlanmış bir teratojenik etkisi olmamasına rağmen gebelikte kullanımı önerilmektedir. Toksin gebeliğin erken döneminde, bilinmeden uygulanmışsa gebeliğin sonlandırılmasına gerek olmadığı bildirilmektedir.⁵⁸ Ayrıca, emzirme dönemi ve myastenia gravis hastalığı toksinin uygulanması gereken durumlardır.

Sonuç olarak, BEB ve HFS'nin tedavisinde etkinliği kanıtlanmış olan Botox uygulaması öncesinde blefarospazma neden olan nörolojik hastalıklar ve blefarospazm benzeri semptom veren hastalıkların ayırt edilmesi önem taşımaktadır. Tedavide uygulanacak doz spazmın ciddiyeti temel alınarak her enjeksiyon bölgesi için 2.5 U-5 U arasında olacak şekilde hesaplanmalıdır. Yan etkileri önlemek amacıyla başlangıçta her bir göz için toplam 25 U'nin aşılmasına ve özellikle ptosisin önlenmesi amacıyla preseptal enjeksiyon yerine pretarsal enjeksiyonların tercih edilmesine dikkat edilmelidir. Tedavinin etkinliği gözlenerek gerekirse ilerleyen seanslarda doz artışı gerçekleştirilmelidir.

KAYNAKLAR

1. Elston JS. The management of blepharospasm and hemifacial spasm. *J Neurol* 1992;239(1):5-8.
2. Elston JS. Botulinum toxin A in clinical medicine. *J Physiol (Paris)* 1990;84(4):285-9.
3. Jankovic J, Schwartz K, Donovan DT. Botulinum toxin treatment of cranial-cervical dystonia, spasmodic dysphonia, other focal dystonias and hemifacial spasm. *J Neurol Neurosurg Psychiatry* 1990;53(8):633-9.
4. Mahant N, Clouston PD, Lorentz IT. The current use of botulinum toxin. *J Clin Neurosci* 2000;7(5):389-94.
5. Aydın P, Çakmakçı Ş. [Treatment of blepharospasm and hemifacial spasm with botulinum-A toxin]. *Türkiye Klinikleri J Ophthalmol* 2000;9(2):122-6.
6. Çiftçi F, Karadayı K, Yıldız T, Akın T, Yıldırım Y, Gülecek O. [The Effectiveness of Chemical Denervation with Botulinum Toxin A in the Treatment of Blepharospasm and Hemifacial Spasm]. *TOG* 2005;35(2):84-92.
7. Başar E, Pazarlı H, Kayıran A. [Chemical denervation for the treatment of functional blindness due to essential blepharospasm]. *Cerrahpaşa Tıp Derg* 2003;34(1):24-7.
8. Yağcı A, Köse S, Kayıkçıoğlu Ö, Pamukçu K. [Botilismus-A toxine application in patients with essential blepharospasm]. *MN Oftalmoloji* 1998;5(2):138-40.

9. Niamtu J 3rd. Botulinum toxin A: a review of 1,085 oral and maxillofacial patient treatments. *J Oral Maxillofac Surg* 2003;61(3): 317-24.
10. Jankovic J, Brin MF. Therapeutic uses of botulinum toxin. *N Engl J Med* 1991;324(17): 1186-94.
11. Aoki R. The development of BOTOX-Its history and pharmacology. *Pain Digest* 1998; 8(6):337-41.
12. Heise GJ, Mullen MP. Oromandibular dystonia treated with botulinum toxin: report of case. *J Oral Maxillofac Surg* 1995;53(3):332-7.
13. Ben Simon GJ, McCann JD. Benign essential blepharospasm. *Int Ophthalmol Clin* 2005;45(3):49-75.
14. Dutton JJ, White JJ, Richard MJ. Myobloc for the treatment of benign essential blepharospasm in patients refractory to botox. *Ophthalm Plast Reconstr Surg* 2006;22(3):173-7.
15. Osako M, Keltner JL. Botulinum A toxin (Oculinum) in ophthalmology. *Surv Ophthalmol* 1991;36(1):28-46.
16. Yavuzer R, Demirtaş Y. Painful injections with Botox. *Plast Reconstr Surg* 2003; 111(1):509.
17. Klein AW. Dilution and storage of botulinum toxin. *Dermatol Surg* 1998;24(11):1179-80.
18. Garcia A, Fulton JE Jr. Cosmetic denervation of the muscles of facial expression with botulinum toxin. A dose-response study. *Dermatol Surg* 1996;22(1):39-43.
19. Sarrabayrouse MA. Indications and limitations for the use of botulinum toxin for the treatment of facial wrinkles. *Aesthetic Plast Surg* 2002;26(4):233-8.
20. Elmas C, Ayhan S, Tuncer S, Erdogan D, Calguner E, Basterzi Y, et al. Effect of fresh and stored botulinum toxin a on muscle and nerve ultrastructure: an electron microscopic study. *Ann Plast Surg* 2007;59(3):316-22.
21. Sami MS, Soparkar CN, Patrinely JR, Hollier LM, Hollier LH. Efficacy of botulinum toxin type a after topical anesthesia. *Ophthalm Plast Reconstr Surg* 2006;22(6):448-52.
22. Dutton JJ, Buckley EG. Long-term results and complications of botulinum A toxin in the treatment of blepharospasm. *Ophthalmology* 1988;95(11):1529-34.
23. McCann JD, Gauthier M, Morschbacher R, Goldberg RA, Anderson RL, Fine PG, et al. A novel mechanism for benign essential blepharospasm. *Ophthalm Plast Reconstr Surg* 1999;15(6):384-9.
24. Berardelli A, Rothwell JC, Day BL, Marsden CD. Pathophysiology of blepharospasm and oromandibular dystonia. *Brain* 1985;108 (Pt 3):593-608.
25. Grandas F, Traba A, Alonso F, Esteban A. Blink reflex recovery cycle in patients with blepharospasm unilaterally treated with botulinum toxin. *Clin Neuropharmacol* 1998; 21(5):307-11.
26. Jankovic J, Ford J. Blepharospasm and orofacial-cervical dystonia: clinical and pharmacological findings in 100 patients. *Ann Neurol* 1983;13(4):402-11.
27. Sforza E, Montagna P, Defazio G, Lugaesi E. Sleep and cranial dystonia. *Electroencephalogr Clin Neurophysiol* 1991;79(3):166-9.
28. Greene P, Kang UJ, Fahn S. Spread of symptoms in idiopathic torsion dystonia. *Mov Disord* 1995;10(2):143-52.
29. Bodker FS, Olson JJ, Putterman AM. Acquired blepharoptosis secondary to essential blepharospasm. *Ophthalmic Surg* 1993;24(8): 546-50.
30. Micheli F, Scorticati MC, Folgar S, Gatto E. Development of Parkinson's disease in patients with blepharospasm. *Mov Disord* 2004;19(9):1069-72.
31. Lamberti P, De Mari M, Zenzola A, Aniello MS, Defazio G. Frequency of apraxia of eyelid opening in the general population and in patients with extrapyramidal disorders. *Neurol Sci* 2002;23(Suppl 2):81-2.
32. Evinger C, Bao JB, Powers AS, Kassem IS, Schicatanò EJ, Henriquez VM, et al. Dry eye, blinking, and blepharospasm. *Mov Disord* 2002;17(Suppl 2):75-8.
33. Capelle HH, Weigel R, Krauss JK. Bilateral pallidal stimulation for blepharospasm-oromandibular dystonia (Meige syndrome). *Neurology* 2003;60(12):2017-8.
34. Onguchi T, Takano Y, Dogru M, Ono M, Tsubota K. Lidocaine tape (Penles) reduces the pain of botulinum toxin injection for Meige syndrome. *Am J Ophthalmol* 2004;138(4): 654-5.
35. Defazio G, Livrea P, De Salvia R, Manobianca G, Coviello V, Anaclerio D, et al. Prevalence of primary blepharospasm in a community of Puglia region, Southern Italy. *Neurology* 200;56(11):1579-81.
36. Bradley EA, Hodge DO, Bartley GB. Benign essential blepharospasm among residents of Olmsted County, Minnesota, 1976 to 1995: an epidemiologic study. *Ophthalm Plast Reconstr Surg* 2003;19(3):177-81.
37. Esteban A, Traba A, Prieto J. Eyelid movements in health and disease. The supranuclear impairment of the palpebral motility. *Neurophysiol Clin* 2004;34(1):3-15.
38. Lee KC, Finley R, Miller B. Apraxia of lid opening: dose-dependent response to carbidopa-levodopa. *Pharmacotherapy* 2004;24(3): 401-3.
39. Jordan DR, Anderson RL, Digre KB. Apraxia of lid opening in blepharospasm. *Ophthalmic Surg* 1990;21(5):331-4.
40. Porta M, Maggioni G, Ottaviani F, Schindler A. Treatment of phonic tics in patients with Tourette's syndrome using botulinum toxin type A. *Neurol Sci* 2004;24(6):420-3.
41. Kiley M, Esiri MM. A contemporary case of encephalitis lethargica. *Clin Neuropathol* 2001;20(1):2-7.
42. Moncayo J, Bogousslavsky J. Vertebro-basilar syndromes causing oculo-motor disorders. *Curr Opin Neurol* 2003;16(1):45-50.
43. Tarsy D. Tardive Dyskinesia. *Curr Treat Options Neurol* 2000;2(3):205-214.
44. Roberts ME, Steiger MJ, Hart IK. Presentation of myasthenia gravis mimicking blepharospasm. *Neurology* 2002;58(1):150-1.
45. Miwa H, Kondo T, Mizuno Y. Bell's palsy-induced blepharospasm. *J Neurol* 2002;249(4): 452-4.
46. Roggenkämper P, Laskawi R, Dämenz W, Schröder M, Nüssgens Z. Orbicular synkinesis after facial paralysis: treatment with botulinum toxin. *Doc Ophthalmol* 1994;86(4):395-402.
47. Levin H, Reddy R. Clozapine in the treatment of neuroleptic-induced blepharospasm: a report of 4 cases. *J Clin Psychiatry* 2000;61(2):140-3.
48. Volow MR, Cavenar JO Jr, Grosch WN, Shipley RH, Myers M. The diagnostic dilemma of blepharospasm. *Am J Psychiatry* 1980;137(5): 620-1.
49. Jacome DE. Synkinetic blepharoclonus. *J Neuroophthalmol* 2000;20(4):276-84.
50. Adler CH, Zimmerman RA, Savino PJ, Bernardi B, Bosley TM, Sergott RC. Hemifacial spasm: evaluation by magnetic resonance imaging and magnetic resonance tomographic angiography. *Ann Neurol* 1992;32(4):502-6.
51. Price J, Farish S, Taylor H, O'Day J. Blepharospasm and hemifacial spasm. Randomized trial to determine the most appropriate location for botulinum toxin injections. *Ophthalmology* 1997;104(5):865-8.

52. Albanese A, Bentivoglio AR, Colosimo C, Galardi G, Maderna L, Tonali P. Pretarsal injections of botulinum toxin improve blepharospasm in previously unresponsive patients. *J Neurol Neurosurg Psychiatry* 1996;60(6):693-4.
53. Jankovic J. Pretarsal injection of botulinum toxin for blepharospasm and apraxia of eyelid opening. *J Neurol Neurosurg Psychiatry* 1996;60(6):704.
54. Cakmur R, Ozturk V, Uzunel F, Donmez B, Idiman F. Comparison of preseptal and pretarsal injections of botulinum toxin in the treatment of blepharospasm and hemifacial spasm. *J Neurol* 2002;249(1):64-8
55. Snir M, Weinberger D, Bourla D, Kristal-Shalit O, Dotan G, Axer-Siegel R. Quantitative changes in botulinum toxin A treatment over time in patients with essential blepharospasm and idiopathic hemifacial spasm. *Am J Ophthalmol* 2003;136(1):99-105.
56. Jitpimolmard S, Tiamkao S, Laopaiboon M. Long term results of botulinum toxin type A (Dysport) in the treatment of hemifacial spasm: a report of 175 cases. *J Neurol Neurosurg Psychiatry* 1998;64(6):751-7.
57. Thussu A, Barman CR, Prabhakar S. Botulinum toxin treatment of hemifacial spasm and blepharospasm: objective response evaluation. *Neurol India* 1999;47(3):206-9.
58. Morgan JC, Iyer SS, Moser ET, Singer C, Sethi KD. Botulinum toxin A during pregnancy: a survey of treating physicians. *J Neurol Neurosurg Psychiatry* 2006;77(1):117-9.