

Amiodaron Kullanımına Bağlı Gelişen Tiroid Oftalmopatili Bir Olgu

THYROID OPHTHALMOPATHY ASSOCIATED WITH AMIODARONE USE

Dr. Tansu GÖNEN,^a Dr. C. Banu COŞAR,^a Dr. Suphi ACAR^a

^a2. Göz Kliniği, Haydarpaşa Numune Eğitim ve Araştırma Hastanesi, İSTANBUL

Özet

Ventriküler aritmileri nedeniyle amiodaron tedavisi gören 57 yaşındaki erkek hasta, tedavisinin 7. ayında terleme, çarpıntı ve kilo kaybı şikayetiyle doktoruna başvurmuş; yapılan tiroid sintigrafisi ve tiroid fonksiyon testleri ile hipertiroidi tanısı almıştır. Amiodaron kullanımı kesilen hasta 10 ay sonra göz kapaklarında şişme şikayetiyle kliniğimize başvurmuştur. Bilgisayarlı orbita tomografisinde her iki medyal rektus kası hipertrofisi saptanmıştır. Hasta takip süresince ötiroid hale gelmiş, ancak ekzoftalmusda değişiklik gözlenmemiştir. Amiodarona bağlı tiroid oftalmopati nadir de olsa görülebilen bir yan etkidir. İlacın kesilmesi ile ekzoftalmusta gerileme görülmeyebilir.

Anahtar Kelimeler: Amiodaron, Tiroid oftalmopati

Türkiye Klinikleri J Ophthalmol 2005, 14:81-84

Abstract

Fifty-seven-year old male patient, who was on amiodarone treatment for ventricular arrhythmia, had visited his doctor with the complaints of sweating, palpitation, and weight loss; and received the diagnosis of hyperthyroidism by thyroid scintigraphy and thyroid function tests. Amiodarone was stopped, and the patient presented to our clinic with swelling in his eyelids and exophthalmus in both eyes 10 months later. Orbital computerized tomography revealed hypertrophy of the medial rectus muscles. The patient became euthyroid during the follow-up, but no change in his exophthalmus was observed. Although rare, thyroid ophthalmopathy associated with amiodarone use is a side effect of the drug. Improvement of exophthalmus may not be observed with discontinuation of the drug.

Key Words: Amiodarone, Thyroid ophthalmopathy

Amiodaron, ciddi semptomatik supraventriküler ve ventriküler aritmilerin tedavisinde etkili bir ilaçtır. Amiodaronun çok sayıdaki yan etkisiyle beraber tiroid metabolizması üzerine olan olumsuz etkileri iyi bilinmektedir. Amiodaron tedavisi uygulanan hastalarda klinik olarak tirotoksikoz veya hipotiroidizm meydana gelebilir. Amiodaronun sebep olduğu tirotoksikoz hastalarda %1-4 oranında görülür.¹⁻³

Çalışmamızda amiodaron tedavisine bağlı gelişen bir tiroid oftalmopati olgusunu sunacağız.

Olgu Sunumu

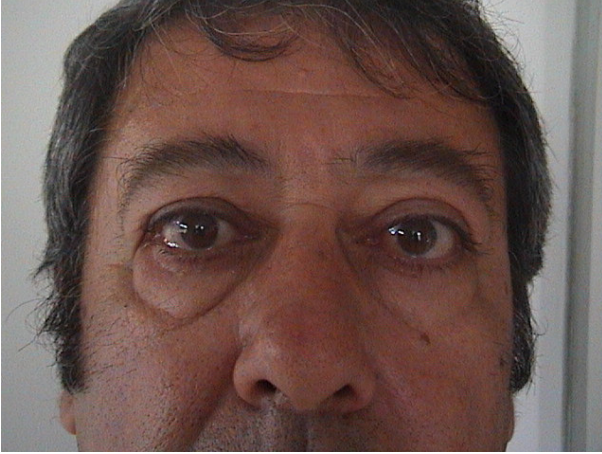Elli yedi yaşında erkek hasta 6 aydır devam eden göz kapaklarında şişme, gözlerinde yanma ve görme azlığı şikayetiyle kliniğimize başvurdu. Hastaya 1.5 yıl önce ventriküler aritmi teşhisiyle amiodaron tedavisine başlanmış; tedaviye başlandıktan 8 ay sonra terleme, çarpıntı ve kilo kaybı şikayetleri nedeniyle yapılan tiroid sintigrafisi sonucuna göre ilaca bağlı hipertiroidi teşhisi konmuş ve amiodaron tedavisine son verilmiş. Amiodaronun kesilmesine rağmen tiroid fonksiyon testleri normale dönmediği için 3 ay sonra propiltiyourasil (PTU, antitiroid ajan) tedavisine başlanmış. Ancak hastanın laboratuvar takibinde 7 ay sonra hipotiroidi saptanması üzerine PTU kesilmiş ve levotiroksine (T4, tiroid hormonu) geçilmiş. Beş ay sonra yapılan tetkiklerinde tiroid fonksiyon testleri normale dönen hastanın levotiroksin tedavisine son verilmiş.

Geliş Tarihi/Received: 12.10.2004

Kabul Tarihi/Accepted: 04.05.2005

Yazışma Adresi/Correspondence: Dr. Tansu GÖNEN
Haydarpaşa Numune Eğitim ve Araştırma Hastanesi
2. Göz Kliniği
Tıbbiye Cad. Üsküdar, İSTANBUL
tansugonen@yahoo.com

Copyright © 2005 by Türkiye Klinikleri



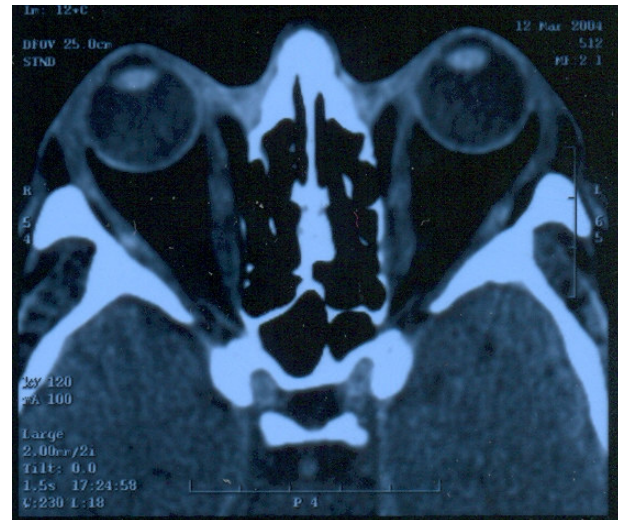
Şekil 1. Takibin ilk haftasında kapaklarda ödem ve bilateral ekzoftalmus.

Hastanın oftalmolojik muayenesinde her iki gözde düzeltilmiş görme keskinliği 1.0 idi. Göz kapakları ödemliydi (Şekil 1) ve göz hareketleri sağda tüm yönlerde serbestken solda yukarı bakış kısıtlılığı (-2) mevcuttu. Hertel ekzoftalmometresi ile sağda 26.5 mm, solda 28 mm'lik değerler elde edildi (110 mm. aralığında). Biyomikroskopi ve fundus muayenesinde özellik yoktu. Goldmann App. tonometresi ile göz içi basıncı primer pozisyonda sağda 29 mmHg ve solda 23 mmHg, yukarı bakışta sağda 34 mmHg ve solda 31 mmHg idi. Timolol maleat %0.5 ve dorzolamid hidroklorid kombinasyonundan (Cosopt, MSD, Fransa) her iki göze günde iki kez birer damla, brimonidin tartrat (Alphagan, Allergan, ABD) sağ göze günde iki kez birer damla başlandı. Bir hafta sonra göz içi basıncı sağda 19 mmHg, solda 17 mmHg idi. Hastanın tiroid fonksiyon testleri, tam kan analizi, rutin biyokimya tetkikleri ve bilgisayarlı orbita tomografisi (BT) istenerek 6 ay sonra kontrole çağrıldı.

Kontrolde hastanın yukarı bakışta çift görme şikayeti vardı. Her iki göz düzeltilmiş görme keskinliği tamdı. Kapaklarındaki ödemde değişiklik izlenmedi. Sağda göz hareketleri tüm yönlerde serbestken, solda yukarı bakış kısıtlılığı (-2) devam ediyordu. Hertel ekzoftalmometresi ile yapılan ölçümlerde (110 mm. aralığında) sağda 25.5 mm, solda 27 mm'lik değerler elde edildi. Yapılan biyomikroskopi ve fundus muayenesinde patolojiye rastlanmadı. Goldmann App. Tonometresi ile

ölçülen göz içi basınçları primer pozisyonda sağda 39 mmHg ve solda 29 mmHg; yukarı bakışta sağda 37 mmHg ve solda 29 mmHg idi. Hastanın ilaçlarını kullanmadığını öğrenildi. Her iki göze Cosopt günde iki kez birer damla, Alphagan günde iki kez birer damla başlandı. Bir hafta sonra göz içi basıncı sağda 21 mmHg, solda 17 mmHg idi. Schirmer testinde sağda 15 mm, solda 6 mm'lik değerler elde edildi. Her iki göze polivinilpirolidon (Protagent SE, Liba, Fransa) günde sekiz kez birer damla başlandı. Floresein kırılma zamanı her iki gözde normal sınırlardaydı. Hastanın daha önceden tespit edilmiş diskromatopsisi olduğundan renk görmesi değerlendirilmedi. Frekans çiftleme teknolojili perimetre (Humphrey, ABD) ile yapılan görme alanı testi (tam eşik, N-30) normal olarak değerlendirildi. Rutin biyokimya ve tam kan tetkiki normaldi. Tiroid fonksiyon testleri normal sınırlar içinde bulundu. Orbita BT sonucuna göre bilateral retroorbital yağ planlarında artış; solda belirgin olmak üzere her iki bulbusda anteriora deplasman (ekzoftalmus); özellikle inferior, süperior ve medial rektus kaslarında belirgin hacim artışı görüldü (Şekil 2).

Çalışmamızı Helsinki Deklarasyonu prensiplerine uygun olarak, kurumumuzun etik kurulundan ve çalışmaya katılan kişiden 'bilgilendirilmiş olur' alarak gerçekleştirdik.



Şekil 2. Kontrolde çekilen orbita BT incelemesi: Her iki medial rektus kasında belirgin kalınlık artışı.

Tartışma

Amiodaron, diiyodinat benzofuran derivesi sınıf 3 antiaritmiktir. Yüksek konsantrasyonda (%37) iyot içerir ve moleküler yapısı tiroid hormonlarına benzer.^{1,4,5}

Amiodaron tedavisinin 2 ile 29. ayları arasında tiroid fonksiyon testlerinde ciddi değişiklikler meydana gelebilir. Tiroid fonksiyon testlerindeki değişikliklerle birlikte hipotiroidizmin klinik bulguları hastaların %1-11'inde, hipertiroidizmin klinik bulguları hastaların % 1-3'ünde gözlenmiştir. Hipertiroidizm gelişen hastalarda amiodaron tedavisi kesildikten 1-3 ay sonra tiroid fonksiyon testleri normale dönmüştür. Amiodaron tiroid fonksiyon testleri üzerine birkaç karakteristik etkiye sebep olabilir. Amiodaron, serum tiroksin (T4), toplam T4 ve serbest T4 seviyelerinde ciddi artışlara yol açabilir. Triiyodotironin (T3) düzeylerinde küçük düşüşler ve ters T3'de (inaktif tiroid hormonu) büyük artışlar gözlenebilir. Bu değişiklikler, periferik T4'ün T3'e dönüşümünde inhibisyona ve T4'ün ters T3'e metabolizması için ilaca bağlı öncelik göstermesine bağlıdır. Tiroid bağlayıcı globulin (TBG) tedavi süresince değişmezken, tiroid sitümüle edici hormon (TSH)'da geçici yükselmeler olabilir. Uzun süreli tedavi boyunca cilt, karaciğer, akciğer, miyokard, yağ ve kas dokusunda birikir.^{2,5}

Duane, tiroide bağlı göz hastalıklarını organa özgü otoimmün bir hastalık olarak tarif etmiştir. Esas problemin tiroidin folliküler hücrelerine karşı oluşan değiştirilmiş antijenin, ekstraoküler kaslarla çapraz reaksiyona giren antikor üretimini uyarması olduğu düşünülmektedir. Buna alternatif olarak problemin baskılayıcı T hücre fonksiyonlarındaki yetersizlik ve immün sistemin kendi dokularını koruma yeteneğindeki bozulma olabileceği de ileri sürülmektedir. Histolojik olarak ödem, inflamasyon ve sekonder fibrozis ile; klinik olarak ekzoftalmus, göz kapağı ödemi ve retraksiyonu, konjonktival kemozis, ekstraoküler kas anormallikleri ve optik nöropati ile karakterizedir. Amiodaron tedavisiyle hem antitiroid antikorlarının, hem de anti-amiodaron antikorlarının üretimi görülmekle birlikte anti-amiodaron antikorlarının varlığıyla amiodarona bağlı immünolojik temelli yan etkile-

rin ortaya çıkışı arasında pozitif korelasyon tespit edilmiştir.^{6,7}

Karin,¹ ventriküler aritmileri nedeniyle amiodaron tedavisine başladıktan 2 ay sonra ekstraoküler kaslarda ve orbita yağ dokusunda hacim artışı saptanan, Hertel ekzoftalmometri değerleri (sağ 25 mm, sol 26 mm.) ile desteklenen, tipik bir endokrin oftalmopati olgusu sunmuştur. Olgusunun 2 yıllık takibi süresince tiroid fonksiyon testlerinde bir anormallik gözlemlenmemiştir. Rabinowe ve ark.⁸ amiodaron kullanan ve ötiroid olan, bilgisayarlı orbita tomografisinde ekstraoküler kaslarda genişleme tespit ettikleri bir vaka takdim etmişlerdir. James ve ark.⁴ kardiyak aritmileri nedeniyle amiodaron tedavisi başladıktan 2 ay sonra çift görme şikayeti ile başvuran hastada yaptıkları oftalmolojik muayenede diffüz konjonktival inflamasyon ve kemozis, renk görmeye bilateral azalma, göz içi basınçlarında artış tespit etmiş ancak proptozis saptamamıştır. Orbita bilgisayarlı tomografi incelemesinde özellikle iç rektus kaslarında olmak üzere tüm ekstraoküler kaslarda hacim artışı saptamıştır. Hastaya asetazolamid 250 mg. günde 3 kez 1 tablet ve prednizolon tab. 80 mg./gün başlanmıştır. Haftalar içinde tüm bulgular normale dönmüştür. Göz kapaklarında şişlik şikayeti ile kliniğimize başvuran olgumuzun klinik ve laboratuvar tetkiklerinde hipertiroidi tespit edildi. Oftalmolojik muayene ve çekilen bilgisayarlı orbita tomografisi sonucunda tiroid oftalmopati ile uyumlu bulgular elde edildi. Takip süresince hasta tiroid fonksiyon testleri açısından ötiroid hale geldi. Propitoziste değişiklik görülmedi. Göz içi basıncı uyguladığımız medikal tedavi ile normal seviyelerine geriledi.

Sonuç olarak amiodaron kullanımına bağlı gelişen tiroid oftalmopati nadir bir yan etkidir. Ekstraoküler dokuya karşı gelişen otoimmün bir reaksiyon olduğunu düşündüğümüz bu yan etki, tedavinin kesilmesine rağmen geri dönebilir.

KAYNAKLAR

1. Sundelin K, Norrsell K. Enlargement of extraocular muscles during treatment with amiodarone. Acta Ophthalmol Scand 1997;75:333-4.
2. Wilson JS, Podrid PJ. Side effects from amiodarone. Am Heart J 1991;121:158-71.

3. Ikaheimo K, Kettunen R, Mantyjarvi M Visual functions and adverse ocular effects in patients with amiodarone medication. *Acta Ophthalmol Scand* 2002;80:59-63.
4. Banerjee S, James CB. Amiodarone and dysthyroid eye disease. *Br J Ophthalmol* 1996;80:851-2.
5. Mantyjarvi M, Tuppurainen K, Ikaheimo K. Ocular side effects of amiodarone. *Surv Ophthalmol* 1998;42:360-6.
6. Susan M. Tucker, Nancy A. Tucker, John V. Linberg: Thyroid Eye Disease. In: Tasman W., Jaeger E.A., Duane's Clinical Ophthalmology, 2002 Cd-Rom Ed. Lippincott Williams & Wilkins. 2002. Clinical Volume 5.
7. Monteiro E, Galvao-teles A, Santos ML, Mourao L, Correia MJ, Lopo Tuna J. Antithyroid antibodies as an early marker for thyroid disease induced by amiodarone. *Br Med J Clinical Research Ed* 1986;292:227-8.
8. Rabinowe SL, Larsen PR, Antman EM, George KL, Friedman PL, Jackson RA, Eisenbarth GS. Amiodarone therapy and autoimmune thyroid disease. *Am J Med* 1986; 81:53-7.