

Primer Pulmoner Lenfoma

Primary Pulmonary Lymphoma

^{ID} Ayberk Kaan BOYACIOĞLU^a, ^{ID} Elçin ERSÖZ KÖSE^a, ^{ID} Enes BAYRAM^a, ^{ID} Abdurrahim GÖRDEBİL^a,
^{ID} Cansel ATİNKAYA BAYTEMİR^a, ^{ID} İrfan YALÇINKAYA^a, ^{ID} Aykut ERDAĞI^b

^aSağlık Bilimleri Üniversitesi Süreyyapaşa Göğüs Hastalıkları ve Göğüs Cerrahisi Sağlık Uygulama ve Araştırma Merkezi, Göğüs Cerrahisi Kliniği, İstanbul, Türkiye

^bSağlık Bilimleri Üniversitesi Süreyyapaşa Göğüs Hastalıkları ve Göğüs Cerrahisi Sağlık Uygulama ve Araştırma Merkezi, Patoloji Kliniği, İstanbul, Türkiye

ÖZET Akciğer parankimine sınırlı ve yapılan tetkiklerde hiler lenf nodu tutulumu bulunmayan lenfoma, primer pulmoner lenfoma (PPL) olarak adlandırılır. PPL primer akciğer kanserlerinin <0.5'ini azını, lenfomaların <1'ini, ektranodal lenfomaların %3-4'ünü oluşturur ve Hodgkin ya da non-Hodgkin lenfoma olarak sınıflandırılabilir. T hücresi kökenli PPL oldukça nadir olup ana fenotip anaplastik büyük hücreli lenfomadır. Hastalar sıklıkla balgam, öksürük, balgamda kan, göğüste daralma ve göğüs ağrısı gibi non-spesifik şikâyetlerle başvurursa da kimi hasta asemptomatiktir. Tanıda bilgisayarlı tomografi, bronkoskopi, torakoskopi veya açık akciğer biyopsisine başvurulur. Tedavisinde cerrahinin de yeri vardır. Bu yazımızda geçirilmiş koronavirüs hastalığı-2019 enfeksiyonu sonrası saptanan alt lob yerleşimli lezyonu nedeniyle wedge rezeksiyon uyguladığımız bir PPL olgusunu literatüre katkı amaçlı sunuyoruz.

ABSTRACT Primary pulmonary lymphoma (PPL) is defined as lymphoma confined to the lung with or without hilar lymph node involvement at the time of diagnosis or up to 3 months thereafter. PPL accounts for <0.5% of primary lung cancers, <1% of lymphomas, and about 3% to 4% of all extranodal lymphomas and can be categorized as Hodgkin lymphoma or non-Hodgkin lymphoma. PPL of T-cell origins are extremely rare, anaplastic large cell lymphoma is the main phenotype. Patients often have nonspecific respiratory manifestations, such as expectoration, cough, bloody sputum, chest tightness, and chest pain, while some patients may have no symptoms. Computed tomography is used for diagnosis, however bronchoscopy, thoracoscopy or open lung surgery is used for definitive diagnosis. In this article, we present a case which was performed wedge resection for lower-lobe lesion detected following coronavirus disease-2019 infection in order to contribute to the literature.

Anahtar Kelimeler: Lenfoma; torakotomi; soliter pulmoner nodül

Keywords: Lymphoma; thoracotomy; solitary pulmonary nodule

Tanı sırasında ve tanıyı takip eden 3 ay boyunca hiler lenf nodu tutulumu içermeyip yalnızca akciğer parankimine sınırlı lenfoma, primer pulmoner lenfoma (PPL) olarak adlandırılır.¹ PPL primer akciğer kanserlerinin <0,5'ini, lenfomaların <1'ini, ektranodal lenfomaların %3-4'ünü oluşturur ve Hodgkin lenfoma (HL) ya da non-HL (NHL) olarak gruplandırılabilir.^{2,3} T hücresi orijinli PPL oldukça nadir olup ana fenotipi anaplastik büyük hücreli len-

fomadır.³ PPL içinde NHL'lerin pulmoner tutulumuna HL'ye göre daha sık rastlanır.⁴ Kimi hasta balgam/balgamda kan, öksürük, göğüste sıkışma hissi ve göğüs ağrısı gibi nonspesifik şikâyetlerine sahipken çoğu hasta asemptomatiktir.⁵ Tanıda bilgisayarlı tomografi (BT) kullanılır, kesin tanı için ise bronkoskopi, torakoskopi veya açık akciğer biyopsisi yapılır. Mediastinal parankimal veya endobronşiyal yerleşimli olabilmektedir.⁶

Correspondence: Ayberk Kaan BOYACIOĞLU

Sağlık Bilimleri Üniversitesi Süreyyapaşa Göğüs Hastalıkları ve Göğüs Cerrahisi Sağlık Uygulama ve Araştırma Merkezi, Göğüs Cerrahisi Kliniği, İstanbul, Türkiye
E-mail: ayberch41@gmail.com



Peer review under responsibility of Türkiye Klinikleri Archives of Lung.

Received: 08 Oct 2022

Received in revised form: 12 Jan 2023

Accepted: 13 Jan 2023

Available online: 23 Jan 2023

2146-8958 / Copyright © 2023 by Türkiye Klinikleri. This is an open access article under the CC BY-NC-ND license (<http://creativecommons.org/licenses/by-nc-nd/4.0/>).

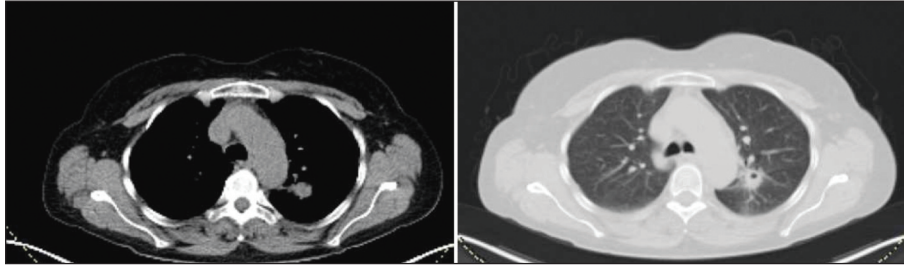
Bu yazımızda tedavisinde henüz standart bir protokol bulunmayan PPL olgusunu literatüre katkı amaçlı sunuyoruz.

OLGU SUNUMU

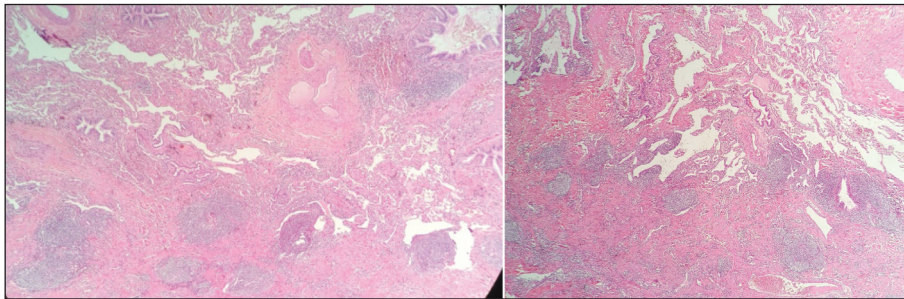
Elli altı yaşında kadın hasta öksürük şikâyeti ile hastanemize başvurdu. Şikâyetinin yaklaşık 6 aydır geçmediğini belirten hastanın öz geçmişinde 20 ay önce geçirilmiş koronavirus hastalığı-2019 [coronavirus disease-2019 (COVID-19)] enfeksiyonu mevcuttu. Sigara kullanımı 40 paket/yıldır ve hâlen aktif sigara içicisiydi. COVID-19 sonrası takiplerinde öksürük şikâyetinin devam etmesi üzerine toraks BT çekildi. Tomografide sol akciğer üst lob posteriora para-aortik kalın kenarlı yaklaşık 14 mm çapında kaviter lezyon ve periferinde nonspesifik retiküler dansiteler saptandı. Malignite düşünülen hastaya pozitron emisyon tomografisi (PET)-BT çekildi. PET-BT’de sol akciğer üst lob posterior segmentte saptanan 14 mm’lik nodül [maksimum standartlaştırılmış tutulum değeri (maximum standardized uptake value) “SUV_{maks}”: 9,5] olarak raporlandı (Resim 1), ayrıca mediastende paraaortik, subkarinal, hiler lenf nodu tutulumu (SUV_{maks}: 2,9) mevcuttu. Hastaya genel

anestezi altında rijid bronkoskopi yapıldı, endobronşiyal lezyon saptanmadı, tüberküloz ve sitoloji için lavaj alındı. Ardından sağ lateral dekübit pozisyonda sol hemotoraksa biri “utility” olmak üzere 2 portla girildi. Kitlenin posteriora superior segmente invaze olduğu gözlemlendi. Aortaya da sıkı yapışıklıklardan dolayı torakotomiye geçildi. “Utility” insizyonu genişletilerek hastaya sol lateral torakotomi açıldı, 5. interkostal aralıktan toraksa girildi. Sol akciğer üst lobdaki kitleye stapler yardımı ile wedge rezeksiyon yapıldı, ayrıca 6, 7, 8, 9, 10 no’lu lenf nodları çıkarıldı. “Frozen/section” benign lezyon bildirilmesi üzerine operasyon sonlandırıldı. Polietilen dreninden gelen olmaması üzerine postoperatif 2. gün dreni çekilen hasta postoperatif 2. gün sonlandırıldı. Takiplerinde komplikasyon gelişmeyen hasta postoperatif 3. gün taburcu edildi.

Hastanın patoloji sonucunda, sol akciğer üst lobdaki kitle mukoza ile ilişkili lenfoid doku [mucosa associated lymphoid tissue (MALT)] lenfoma ile uyumlu (atipik B hücreli lenfoid proliferasyon) olarak raporlandı (Resim 2), örneklenen mediastinal lenf nodları ise benign (sinüzal histiyositoz, antrakoz) olarak raporlandı. Takiplerinde postoperatif



RESİM 1: a-b) Hastanın pozitron emisyon tomografi-bilgisayarlı tomografi görüntüleri, sol üst lob posterior segmentte 14 mm’lik nodül.



RESİM 2: a-b) Bronşiyoller ile vasküler yapılar etrafında ve akciğer parankiminde çok sayıda foliküler oluşturan hücre grupları izlenmektedir (Hematoxilen eozin, 4x).

komplikasyon gelişmeyen hasta hematolojiye yönlendirildi.

Hastadan gerekli onamlar alınmıştır.

TARTIŞMA

Olgumuzda da saptanan MALT kökenli PPL, diffüz büyük B hücreli lenfoma ile birlikte vakaların %95'ini oluşturur.³

Bronşları ya da akciğer parankimin etkileyen nadir bir klonal lenfoid proliferasyon olan PPL, tüm lenfomaların %0,4'ünü oluşturur.⁷ Primer pulmoner NHL'lerin 2/3'ünden fazlasını oluşturan bronş ile ilişkili lenfoid doku lenfomalar genellikle 5 ve 7. dekatlar arasında daha sık olarak görülmektedir.⁸ Literatürdeki mevcut çalışmalara benzer olarak olgumuz da 56 yaşında idi.

İnsidansının erkeklerde nispeten daha yüksek olduğu gösterilmesine rağmen kadınlarda sık olduğunu bildiren çalışmalar da vardır.^{9,10}

Hastalar genellikle asemptomatiktir. Öksürük, göğüs ağrısı, nefes darlığı gibi semptomlar da görülebilir. Hastamız 6 aydır geçmeyen öksürük olması nedeniyle kliniğimize başvurmuştu. Radyolojik olarak en sık BT bulguları sol üst ve sağ orta lob yerleşimli kitle ve konsolidasyon görünümüleri, fokal/diffüz buzlu cam dansiteleri ve peribronkovasküler ve perilenfatik lezyon yayılımlarıdır.¹¹ Olgumuzda literatürlerle benzer olarak sol akciğer üst lob posterior segment yerleşimliydi, 14 mm'lik kaviter nodül olarak saptandı.

Yao ve ark., 19 primer pulmoner NHL hastalarının incelediği çalışması dâhil literatürde hastaların %10'unda plevral efüzyon saptandığı bildirilmiştir.¹² Olgumuzda efüzyon bulunmamaktaydı.

Mevcut çalışmalar özellikle düşük derece MALT lenfoma için cerrahi tedavinin tanısal kesinlik ve ayrıca lezyonları tatminkâr tedavi edici etkiyle tamamen elimine etmeyi sağlayacağına inanmaktadır.¹⁰ Lezyon sınırlı ise cerrahi ya da lokal radyoterapi dü-

şünülmelidir fakat çoğu PPL'de lezyonlar tek bölgeye sınırlı olmadığı ve lenf nodu ya da komşu doku tutulumu olduğu için cerrahi tedavi etkili bulunmamıştır.⁵ Bu durumda adjuvan kemoterapi ve radikal cerrahi girişim surviye katkı sağlamayabilir, kemoterapi veya radyoterapi önerilir. Olgumuzda da lezyonu cerrahi olarak total çıkarılan hastada operasyonun yeterli olduğu düşünülüp ek tedaviye gerek duyulmamıştır.

Sonuç olarak; PPL'ye nadir olarak rastlanır ve akciğerde saptanan nodüllerin ayırıcı tanısında akılda tutulması önemlidir. PPL'nin standart tedavi modalitesi hâlâ tartışılmaktadır, fakat PPL'nin sınırlı hastalıklarında cerrahi tedavinin yeri vardır, tedaviye yanıtı ve prognozları iyidir.

Finansal Kaynak

Bu çalışma sırasında, yapılan araştırma konusu ile ilgili doğrudan bağlantısı bulunan herhangi bir ilaç firmasından, tıbbi alet, gereç ve malzeme sağlayan ve/veya üreten bir firma veya herhangi bir ticari firmadan, çalışmanın değerlendirme sürecinde, çalışma ile ilgili verilecek kararı olumsuz etkileyebilecek maddi ve/veya manevi herhangi bir destek alınmamıştır.

Çıkar Çatışması

Bu çalışma ile ilgili olarak yazarların ve/veya aile bireylerinin çıkar çatışması potansiyeli olabilecek bilimsel ve tıbbi komite üyeliği veya üyeleri ile ilişkisi, danışmanlık, bilirkişilik, herhangi bir firmada çalışma durumu, hissedarlık ve benzer durumları yoktur.

Yazar Katkıları

Fikir/Kavram: İrfan Yalçınkaya; **Tasarım:** Elçin Ersöz Köse, Cansel Atinkaya Baytemir; **Denetleme/Danışmanlık:** Elçin Ersöz Köse, İrfan Yalçınkaya; **Veri Toplama ve/veya İşleme:** Kaan Ayberk Boyacıoğlu, Abdurrahim Gördebil, Aykut Erdağı; **Analiz ve/veya Yorum:** Elçin Ersöz Köse, Cansel Atinkaya Baytemir; **Kaynak Taraması:** Abdurrahim Gördebil, Enes Bayram; **Makalenin Yazımı:** İrfan Yalçınkaya, Elçin Ersöz Köse; **Eleştirel İnceleme:** Elçin Ersöz Köse, Cansel Atinkaya Baytemir; **Kaynaklar ve Fon Sağlama:** İrfan Yalçınkaya, Aykut Erdağı; **Malzemeler:** Kaan Ayberk Boyacıoğlu, Enes Bayram.

KAYNAKLAR

1. Cadranel J, Wislez M, Antoine M. Primary pulmonary lymphoma. *Eur Respir J*. 2002;20(3):750-62. [Crossref] [PubMed]
2. L'Hoste RJ Jr, Filippa DA, Lieberman PH, Bretsky S. Primary pulmonary lymphomas. A clinicopathologic analysis of 36 cases. *Cancer*. 1984;54(7):1397-406. [Crossref] [PubMed]
3. Pi-a-Oviedo S, Weissferdt A, Kalhor N, Moran CA. Primary pulmonary lymphomas. *Adv Anat Pathol*. 2015;22(6):355-75. [Crossref] [PubMed]
4. Ural Gürkan Ö. Lenfomaların akciğer tutulumu [Lung involvement of lymphomas]. *Tüberküloz ve Toraks*. 2001;49(4):509-13. [Link]
5. Ferraro P, Trastek VF, Adlakha H, Deschamps C, Allen MS, Pairolero PC. Primary non-Hodgkin's lymphoma of the lung. *Ann Thorac Surg*. 2000;69(4):993-7. [Crossref] [PubMed]
6. Okutan O, Ayten Ö, Demirel D, Demirel E, Taş D, Kartaloğlu Z, et al. Hodgkin's lymphoma with endobronchial involvement: a case report. *Respir Case Rep*. 2012;1(1):19-23. [Crossref]
7. Zheng JX, Li XZ, Xiang RL, Gao Z. Synchronous primary pulmonary lymphoma presenting with pulmonary adenocarcinoma: a case report and literature review. *Indian J Cancer*. 2015;52 Suppl 1:e37-40. [Crossref] [PubMed]
8. Parissis H. Forty years literature review of primary lung lymphoma. *J Cardiothorac Surg*. 2011;6:23. [Crossref] [PubMed] [PMC]
9. Cordier JF, Chailleux E, Lauque D, Reynaud-Gaubert M, Dietemann-Molard A, Dalphin JC, et al. Primary pulmonary lymphomas. A clinical study of 70 cases in nonimmunocompromised patients. *Chest*. 1993;103(1):201-8. [Crossref] [PubMed]
10. Huang H, Lu ZW, Jiang CG, Li J, Xu K, Xu ZJ. Clinical and prognostic characteristics of pulmonary mucosa-associated lymphoid tissue lymphoma: a retrospective analysis of 23 cases in a Chinese population. *Chin Med J (Engl)*. 2011;124(7):1026-30. [PubMed]
11. Cozzi D, Dini C, Mungai F, Puccini B, Rigacci L, Miele V. Primary pulmonary lymphoma: imaging findings in 30 cases. *Radiol Med*. 2019;124(12):1262-9. [Crossref] [PubMed]
12. Yao D, Zhang L, Wu PL, Gu XL, Chen YF, Wang LX, et al. Clinical and misdiagnosed analysis of primary pulmonary lymphoma: a retrospective study. *BMC Cancer*. 2018;18(1):281. [Crossref] [PubMed] [PMC]