

Üveitlerde Ultrasonik Biyomikroskopinin (UBM) Önemi

THE VALUE OF ULTRASOUND BIOMICROSCOPY (UBM) IN UVEITIS

Dr. M. Pınar ÇAKAR ÖZDAL^a, Dr. Magdi MANSOUR^b, Dr. Jean DESCHENES^b

^aGöz Hastalıkları Kliniği, SB Ankara Uluçanlar Göz Hastanesi, ANKARA

^bOftalmoloji Departmanı, Mc Gill Üniversitesi, Montreal, KANADA

Özet

Ultrason biyomikroskopisi (UBM) yüksek frekanslı (50-100 MHz) transdüser kullanarak ön segmenti 5 mm. lik derinliğe kadar ayrıntılı olarak görüntüleyebilir. Bu invazif olmayan ve canlı gözde mikroskopik kesitler alınmasını sağlayan yöntemin, yanlış yerleşmiş haptik pozisyonunu saptama, glokom, hipotoni, travma ve ön segment tümörleri gibi çeşitli klinik ve araştırma alanlarında yararlı olduğu gösterilmiştir. Bunun yanı sıra üveit olgularında da UBM çok yararlıdır. Tanı koydurucu ya da klinik olarak şüphelenilen durumu destekleyici bulgular verir. Ultrason biyomikroskopisi, katarakt, sineşi, yoğun vitreus opasitesi gibi üveite sekonder komplikasyonların varlığında bile ayrıntılı bir inceleme yapılmasına olanak tanır. Pars planit, psödo-fakik üveit, toksokara ve hipotoni olgularını değerlendirmede özellikle yardımcıdır. Toksokara üveitinde spesifik ve tanı koydurucu bir bulgu olan vitreustaki psödokistik dejenerasyonu gösterir. Pars plana patolojilerinin yalnızca tanısını koymakta değil, bunun yanı sıra takibi ve evrelendirmesinde de çok değerli bir yöntemdir. Ultrason biyomikroskopisi psödo-fakik üveitin en önemli nedeni olan yanlış yerleşmiş haptik pozisyonunu canlı gözde gösterebilen tek yöntemdir.

Bu yazının amacı, UBM nin tanısal bir girişim olarak üveit olgularındaki kullanımını irdelemektir.

Anahtar Kelimeler: Üveit, görüntüleme, ultrason biyomikroskopisi

Türkiye Klinikleri J Ophthalmol 2005, 14:48-54

Abstract

Ultrasound biomicroscopy (UBM) allows a detailed imaging of the anterior segment up to 5 mm depth by using high-frequency (50-100 MHz) transducers. This non-invasive technique, providing near-microscopic images in living eyes, has been shown to be useful in various clinical and research areas such as localizing misplaced intraocular lens(IOL) haptics, glaucoma, hypotony, trauma and anterior segment tumors. Additionally, UBM is also very useful in cases of uveitis. It provides essential information that allows a diagnosis or yields findings that confirm the clinically suspicious condition. Ultrasound biomicroscopy enables a detailed assessment even in the presence of complications secondary to uveitis such as cataract, synechiae and dense vitreous opacities. It is especially helpful in evaluating cases with pars planitis, pseudophakic uveitis, toxocara and hypotony. Ultrasound biomicroscopy shows a specific and diagnostic sign characterized by pseudocystic degeneration of the vitreous in toxocara uveitis. It is a valuable technique not only for the diagnosis but also for the follow-up and grading of pars plana pathologies. Ultrasound biomicroscopy is the only way to determine misplaced IOL haptic, the major cause of pseudophakic uveitis, in living eye.

The aim of this article is to evaluate the usefulness of UBM as a diagnostic procedure in uveitic cases.

Key Words: Uveitis, imaging, ultrasound biomicroscopy

“Ultrason mikroskopisi” yönteminin gözde in vitro olarak kullanımı ilk olarak 1990 yılında Pavlin ve ark.¹ tarafından gerçekleştirilmiştir. Klinik kullanımı ise yine aynı kişiler tarafından 1991 yılında yayınlanmış ve yöntem “ultrason biyomikroskopisi” (UBM) olarak adlandırılmıştır.² Ultrason biyomikroskopisi, gözün ön segmentini mikroskopik rezolüsyonda görüntüleme özelliğine sahiptir. Bir diğer deyişle, canlı gözden

histolojik kesitler alır.¹⁻³ Yüksek frekans (50-100 mHz) ve yüksek rezolüsyonuna (20-60 µm) karşılık, 4-5 mm ile sınırlı doku penetrasyonuna sahip olması nedeniyle gözün arka segmentini görüntüleyemez. Kornea, sklera, ön kamara, açığı, Schlemm kanalı, iris, arka kamara, siliyer cisim, zonüller ve tüm bu oluşumların birbirleriyle olan ilişkileri net bir şekilde görüntülenir.²⁻⁴ Ön segment tümörlerinin takibi, intraoküler lens (İOL) pozisyonunun değerlendirilmesi, glokoma yol açan mekanizmaların aydınlatılması, siklodiyaliz, hipotoni, travmalar ve ön segment opasitelerinin gerisinde kalan patolojilerin değerlendirilmesinde özel bir yere sahiptir.²⁻¹⁴ Ayrıca, üveit ve gözün diğer inflamatuvar hastalıklarında da iyi bir yardımcı

Geliş Tarihi/Received: 09.09.2004

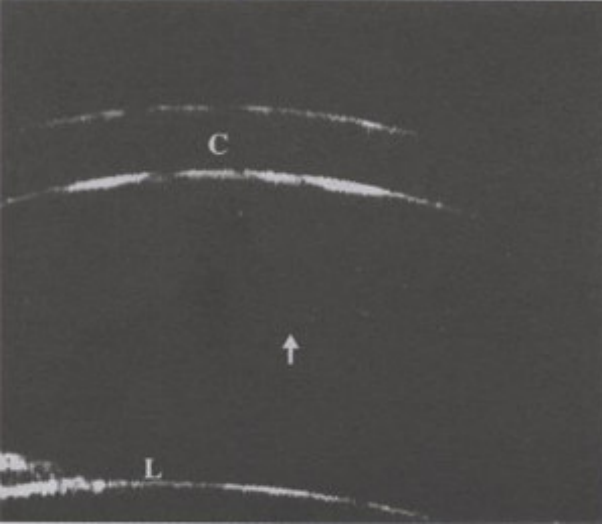
Kabul Tarihi/Accepted: 02.03.2005

Yazışma Adresi/Correspondence: Dr. Pınar ÇAKAR ÖZDAL
SB Ankara Uluçanlar Göz Hastanesi
Göz Hastalıkları Kliniği, ANKARA
pınarozdal@hotmail.com

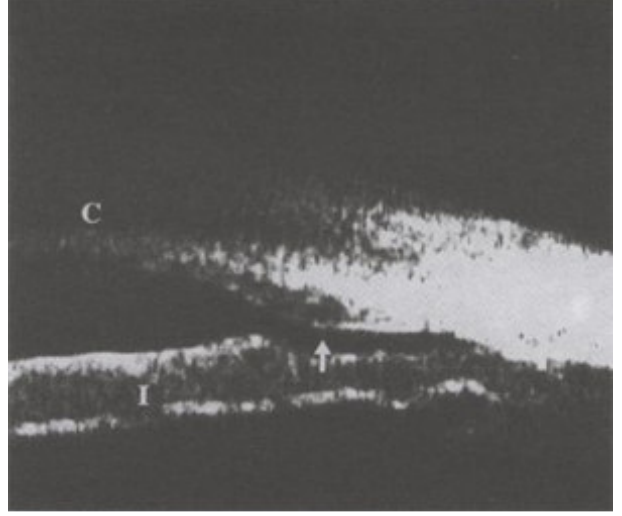
Copyright © 2005 by Türkiye Klinikleri

tanı ve izlem yöntemidir. Tran ve ark.nın¹⁵ çalışmasına göre, bir üveit kliniğinde UBM uygulama endikasyonu %8 gibi yüksek bir orana sahiptir. UBM üveitik olguların %43'ünde tanı koydurucu veya tedaviyi yönlendirici, %91'inde ise tanıyı destekleyici bulgu vermektedir. Destekleyici bulguların çoğunu ise iris, siliyer cisim, iris gerisindeki bölge ve periferik vitreous morfolojisinde gelişen değişiklikler oluşturmaktadır. Üveitte UBM'nin en yararlı olduğu hasta grubu hipotoni ve ön segment opasiteli olgular olarak bildirilmiştir. İlk grupta %83, ikinci grupta ise %100 oranında tanı koydurucu veya tedaviyi belirleyici bulgu vermektedir.¹⁵ Bu yöntemle, siliyer cisimde genişleme, dekolman veya kist oluşumu gibi klinik olarak görülmesi mümkün olmayan değişiklikler hakkında da bilgi edinilebilmektedir.¹⁵⁻¹⁷

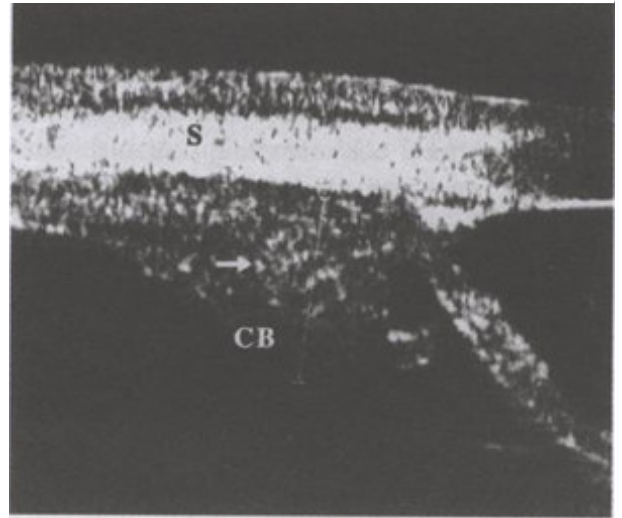
Kendi klinik deneyimimiz de UBM nin üveit olgularında geniş bir kullanım alanına sahip olduğunu göstermiştir. Örnekleme gerekirse, kornea bulanıklığı nedeniyle ön kamaranın görülemediği olgularda ön kamarada mevcut inflamatuvar hücre ve bulanıklığı net olarak görme imkanı tanır (Resim 1). Granülomatöz inflamasyonlarda büyük boy keratik presipitatların kornea alt bölgesinde toplanması periferik korneada saat 6 hizasında 'prizmatik etki'olarak adlandırılan lokalize bir kalınlaşmaya yol açabilir. Bu bulgu UBM ile net



Resim 1. Akut anterior üveitli bir olguda ön kamarada hücre ve bulanıklık (ok). C: kornea, L: lens



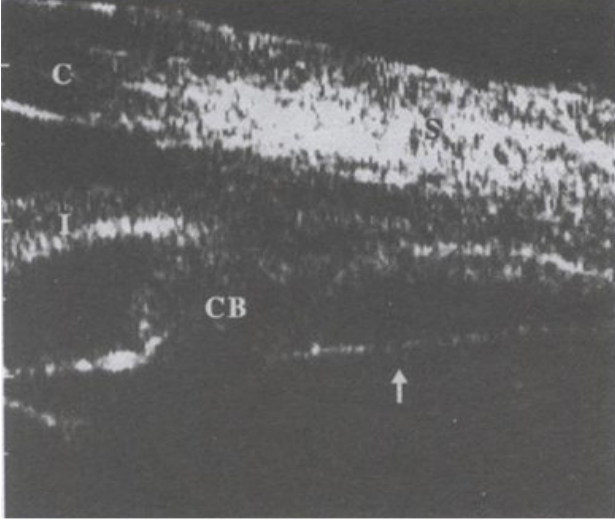
Resim 2. Saat 6 hizasında periferik korneada kalınlaşma (prizmatik etki) ve ön kamara açısında belirgin daralma (ok)



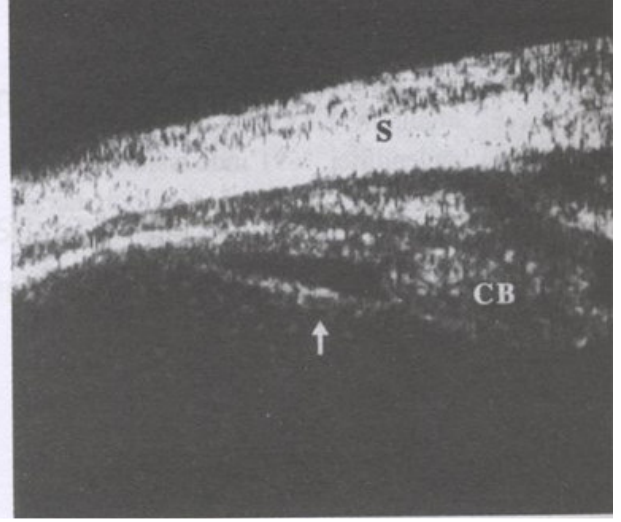
Resim 3. Siliyer cisim (CB) içerisinde büyük granülomatöz nodül (ok). S: sklera

bir şekilde gözlenmekte ve olguların çoğu sarkoidozis tanısı almaktadır (Resim 2). Sarkoidozis veya diğer kronik granülomatöz inflamasyonlarda siliyer cisim içerisinde granülom gelişebilir. Bu bölgeye ait granülomlar ancak UBM ile net olarak gözlemlenirler. Sarkoid üveitine bağlı granülom, santalinde fokal hiporeflektif alanların olduğu değişken bir reflektiviteye sahiptir (Resim 3).¹⁸

Üveit olgularında hümör aköz yapımının azalması, siliyer cisim hasarı, siliyer cismin siklitik



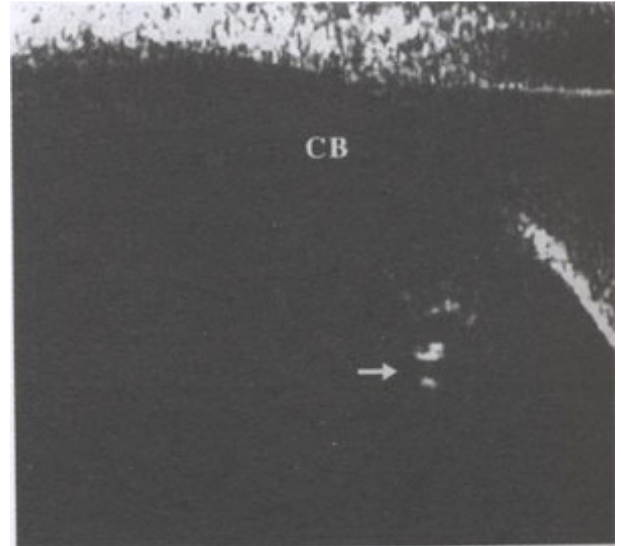
Resim 4. Pars planadan korona siliyeris ve lense kadar uzanan kalın siklitik membran (ok). CB: siliyer cisim, C: kornea, S: sklera.



Resim 5. Pars planadan siliyer cisme (CB) uzanan siklitik membran (ok) ve vitritis. S: sklera.

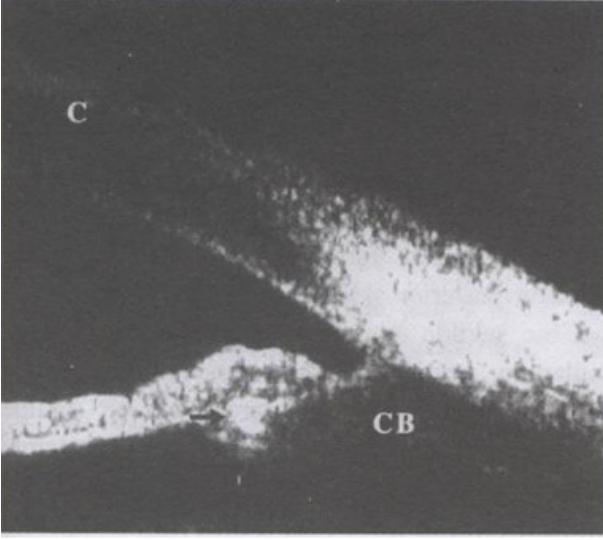
bir membran tarafından çekilmesi gibi nedenlerle hipotoni gelişebilir. Siklitik bir membran gelişimine bağlı ortaya çıkan hipotoninin medikal tedaviden yarar görmesi beklenemez. Bu tür olgularda pars plana vitrektomi yapılması göz içi basıncını normale döndürebilmektedir. Bazı olgularda intraoküler silikon enjeksiyonu da gerekebilir.¹⁹ Dolayısıyla, siklitik bir membran varlığının bilinmesi tedavinin planlanmasında önem taşımaktadır. Kronik üveit sonucu gelişen siklitik membranın görülebilmesi ise yine sadece UBM ile mümkün olmaktadır (Resim 4, 5). Membranın siliyer cisme uyguladığı traksiyon, dekolman ve siliyer cisim prosesuslarında atrofi UBM ile net bir şekilde görüntülenebilir. Diğer bir deyişle, UBM üveitik olgularda gelişebilen hipotoninin mekanizmasını ayrıntılı olarak göstermektedir. Böylece, hipotoninin inflamasyona bağlı olarak geçici mi, yoksa kalıcı bir patoloji sonucu mu geliştiği hakkında bilgi sahibi olunabilmektedir. Roters ve ark.²⁰ hipotoniye yol açan patolojinin %95 olguda UBM ile gösterilebildiğini ve %80'inde siliyer cisimde bir anormallik olduğunu bildirmişlerdir.

Ultrasonik biyomikroskopi, İOL haptik pozisyonunu ve göz dokularıyla ilişkisini in vivo olarak görmemizi sağlayan tek yöntemdir. Postoperatif haptik pozisyonunun saptanması UBM nin en ö-

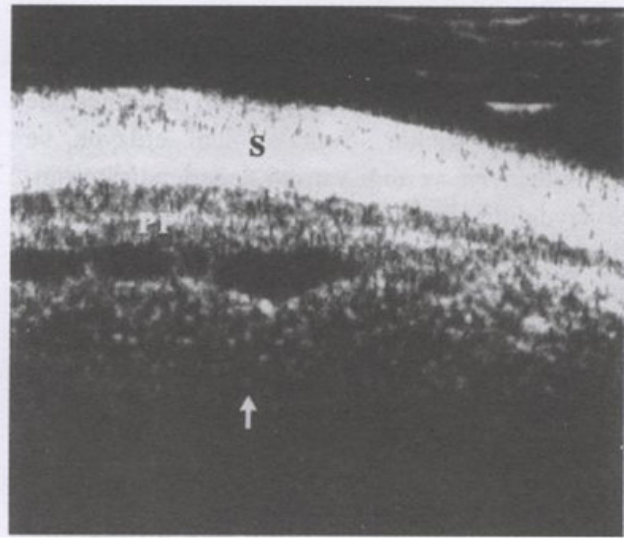


Resim 6. Siliyer cisim içerisine gömülmüş haptik (ok) ve haptiğin uyguladığı travma sonucu siliyer cisimde (CB) gelişen yaygın inflamasyonun hipoekojen görünümü.

nemli kullanım alanlarından birini oluşturmaktadır.¹²⁻¹⁴ Enfeksiyöz olmayan psödo-fakik üveitlerin en önemli nedeni İOL haptiğinin göz içi yapıları, özellikle de uveal oluşumları gömülme veya sürütünme suretiyle aşındırmasıdır (Resim 6, 7).²¹ Haptik pozisyonunun kesin olarak bilinmesi, İOL in yerinde bırakılması, çıkarılması veya değiştirilmesi gibi cerrahi kararları yönlendirici özelliğe sahiptir.²¹ Üveit-glokom-hifema sendromlu 9



Resim 7. İOL haptiğinin iris kökü içerisine yerleştiği bir olgu. CB: siliyer cisim, C: kornea.



Resim 8. Yoğun vitritis ve inflamatuvar hücrelerin pars plana ve periferik retinaya yapışmalar gösterdiği (ok) bir pars planit olgusu. PP: pars plana, S: sklera.

psö dofakik olgunun UBM ile incelendiği çalışma, tüm olgularda İOL pozisyonunun bozuk olduğunu göstermiştir.²² Diğer yandan, kronik postoperatif üveiti olan 54 psö dofakik olgunun %68.5'inde İOL in yanlış pozisyonda olduğu gözlenmiştir.²¹

Oküler toksokara, köpeklerden geçen bir parazit olan *Toxocara canis*in yol açtığı bir göziçi inflamasyondur. Arka kutupta granülom şeklinde görülebildiği gibi retina periferinde 'retinovitreal toksokariazis' şeklinde de gelişebilir. Genellikle tek taraflı olan ve çocuklarda daha sık görülen hastalığın tanısında UBM çok önemli bir değere sahiptir. Kendi olgumuz olmamakla birlikte, periferik toksokara üveitinde tanı koydurucu bulgular verdiği Tran ve ark.²³ tarafından bildirilmiştir. Vitreusta psödokistik oluşumlar hastalık için spesifik kabul edilmektedir. Bu psödokistlerin ne şekilde ve ne kadar zamanda oluştuğu ise bilinmemektedir. Laboratuvar testlerinin düşük spesifite ve sensitiviteye sahip olduğu göz önünde bulundurulduğunda, UBM nin toksokara üveitindeki tanılal değeri daha da iyi anlaşılmaktadır.^{15,23}

İntermediyer üveitler korpus siliyere, pars plana, periferik retina ve bunun altındaki koroid bölgesini etkilerler. Bu alanların klinik olarak incelenmesi zordur ve fundus muayenesinde kolayca

görülemezler. Çoğu olguda skleral indentasyon eşliğinde indirekt binoküler oftalmoskopi ile muayene gerekir. Yine de, katarakt, sineşi, yoğun vitreus opasitesi gibi nedenlerle ayrıntılı inceleme yapılamayabilir. Ultrasonik biyomikroskopi pars plana, siliyer cisim ve periferik retinanın incelenmesinde özel bir öneme sahiptir. Bu bölgelerdeki tipik inflamatuvar birikintileri net bir şekilde gösterir.^{18,24} Pars planit tanısının konması ve ayırıcı tanısında özellikle çok yardımcıdır (Resim 8).^{15,18,24,25} Haring ve ark.nın çalışmasında intermediyer üveitli olguların %35'inde skleral indentasyonla yapılan fundoskopide saptanamayan değişiklikler saptanmış ve daha da önemlisi, bunların yaklaşık yarısında retinaya çekinti uygulayan vitreoretinal yapışıklıklar gözlenmiştir.²⁴ Ultrason biyomikroskopi ile pars planitin evrelendirilmesi de mümkündür.²⁶ Tedavi sonrası inflamatuvar birikinti (snowbank) kalınlığı ve yoğunluğunun incelenmesi sayesinde tedavinin etkinliğini izleme şansı da vermektedir. Snowbank kalınlığındaki değişikliğin klinik olarak takibi çok zordur.^{15,26}

Ultrasonik biyomikroskopinin literatürde yer bulan diğer bir kullanım alanı ise Vogt-Koyanagi-Harada Sendromu (VKH)'dur. VKH, seröz dekolman ve meningeal iritasyonun eşlik ettiği bir panüveittir. UBM bu hastalıkta siliyer cisimde

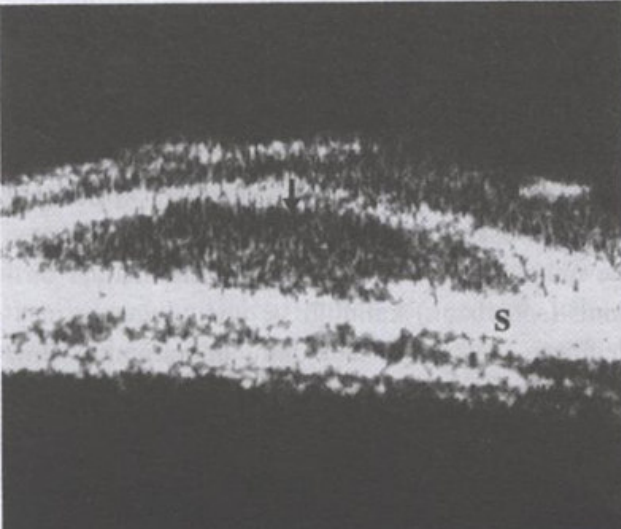
gelişen değişiklikleri kantitatif olarak değerlendirme imkanı tanır. Hastalığın aktivitesinin, klinik seyirinin ve tedaviye olan yanıtının izlenmesinde oldukça yardımcıdır. Suprakoroidal efüzyon ve bunun tedaviye verdiği yanıtın değerlendirilmesinde faydalıdır.^{15,27-29} Hastalığın aktif fazında pars plana ve siliyer prosesuslar düzeyinde ve ön kamara derinliğinde değişiklikler gelişmektedir. Bu değişiklikler UBM ile kantitatif olarak değerlendirilebilmekte ve kortikosteroid tedavisine verdiği yanıt izlenebilmektedir.²⁹

Filtrasyon cerrahisi geçirmiş üveitik glokomlu bir olguda gelişen postoperatif inflamasyonun tekrarlayan üveit atağına mı, yoksa bleb enfeksiyonuna mı bağlı olduğunu ayırtetmek tedavinin planı açısından önemlidir. Blebitiste blebe lokalize bir enfeksiyon ve değişen derecelerde ön kamara reaksiyonu mevcuttur. Genellikle yoğun antibiyotik tedavisine iyi yanıt verir.³⁰ Üveit atağının ise kortikosteroidlerle tedavisi gerekmektedir. Bu klinik antitelerin ayırımı UBM ile kolayca yapılabilmektedir. Blebitis durumunda bleb içerisinde inflamatuvar hücreler net olarak görülürler. Üveit aktivasyonu söz konusu olduğunda ise bleb içerisinde hücre genellikle olmaz.

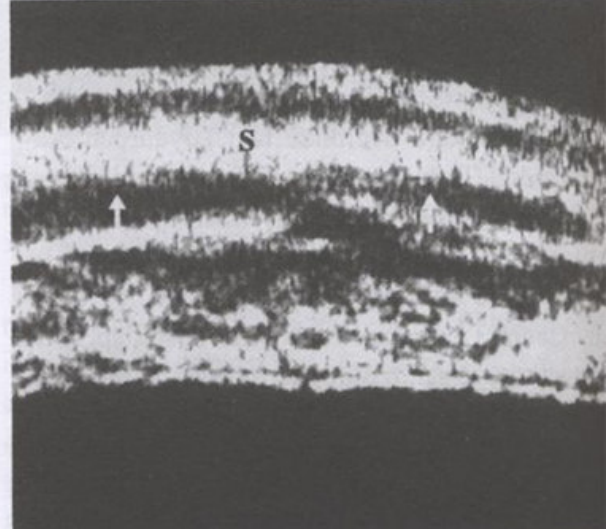
Sklerit anatomik olarak üveit grubuna dahil edilmese bile birçok üveit tipiyle benzer

patogeneze sahiptir. Dolayısıyla üveit olguları içerisinde söz edilmesi çok da yanlış olmayacaktır. Ağrılı ve görme kaybına yol açabilecek potansiyelde bir hastalıktır. Skleranın derin katlarını tutar. Korneal tutulum, ön üveit ve eksudatif retina dekolmanı hastalığa eşlik edebilir.³¹ Şüpheli olgularda UBM den yararlanılabilir. Konvansiyonel ultrason posterior sklerite bağlı değişiklikleri çok iyi bir şekilde görüntülerken, anterior skleritte kullanımı sınırlıdır. Ultrason biyomikroskopi ise sklerayı diğer komşu dokulardan net bir şekilde ayırabilecek rezolüsyona sahiptir. Bu yöntemle sklerit ve episklerit ayırıcı tanısı kolayca yapılabilmekte, diffüz ve nodüler sklerit ayırtedilebilmektedir (Resim 9, 10). Sklerit tanısı yine de daha çok klinik ile konur ve UBM sadece tanıyı destekleyici bulgu vermektedir.¹⁵

Klaeger ve ark.na³² ait yeni bir çalışmada Behçet Hastalığı tanısı almış veya şüphesi olan hasta grubunda yardımcı tanı yöntemi olarak UBM uygulanmıştır. Endemik olmayan bölgelerde görülen ve klinik tablonun tam oturmadığı Behçet hastalarında UBM ve HLA-B51 testinin değerli birer yardımcı tanı yöntemi olduğu, doğru ve erken tanıya yönlendirdiği sonucuna varılmıştır. Ortam opasitesi nedeniyle arka segmentin iyi değerlendirilemediği olgularda pars planit ile Behçet Hastalığı ayırıcı



Resim 9. Bir nodüler sklerit olgusunda lokalize hipokojenik sklera (ok) görüntüsü.
S: sklera.



Resim 10. Bir diffüz sklerit olgusunda sklera (S) lamelleri arasında diffüz hipokojen alanlar (oklar) ve skleral kalınlıkta artış.

tanısının yapılmasında UBM nin çok yardımcı olduğu bildirilmiştir.³² Türkiye gibi endemik ülkelerde klinik bulgular Behçet Hastalığı tanısında daha değerlidir. Yine de, intermediyer üveitlerle tam olarak ayırt edilemediği durumlarda pars plana düzeyinde inflamatuvar birikintiler olup olmadığını görmek amacıyla UBM'ye başvurulabilir.

Sonuç olarak; UBM gözün klinik olarak görülmesi mümkün olmayan bazı bölümlerini görüntüleyerek üveit ve diğer inflamatuvar göz hastalıklarında tanı koydurucu veya klinik olarak düşünülen tanıyı destekleyici önemli bulgular vermektedir. Bunun yanısıra, uygulanan tedavinin etkinliğini kantitatif olarak izleme olanağı da sunan önemli bir yardımcı tanı yöntemidir.

Teşekkür

Tüm resimler Kanada McGill Üniversitesi Oftalmoloji Departmanı Üveit Servisine aittir.

KAYNAKLAR

- Pavlin CJ, Sherar MD, Foster S. Subsurface ultrasound microscopic imaging of the intact eye. *Ophthalmology* 1990;97:244-50.
- Pavlin CJ, Harasiewicz K, Sherar MD, Foster S. Clinical use of ultrasound biomicroscopy. *Ophthalmology* 1991;98:287-95.
- Pavlin CJ. Practical application of ultrasound biomicroscopy. *Can J Ophthalmol* 1995;30(4):225-9.
- Liebmann JM, Ritch R, Esaki K. Ophthalmic imaging and diagnostics: Ultrasound biomicroscopy. *Ophthalmol Clin of North Am* 1998;11(3):421-3.
- Pavlin CJ, McWhae JA, McGowan HD, Foster FS. Ultrasound biomicroscopy of anterior segment tumors. *Ophthalmology*. 1992;99:1220-8.
- Roters S, Engels BF, Szurman P, Krieglstein GK. Typical ultrasound biomicroscopic findings seen in ocular hypotony. *Ophthalmologica* 2002;216:90-5.
- Berinstein DM, Gentile RC, Sidoti PA, Stegman Z, Tello C, Liebmann JM, Ritch R. Ultrasound biomicroscopy in anterior ocular trauma. *Ophthalmic Surg Lasers* 1997; 28(3):201-7.
- Ozdal MP, Mansour M, Deschenes J. Ultrasound biomicroscopic evaluation of the traumatized eyes. *Eye* 2003;17(4):467-72.
- Milner MS, Liebmann JM, Tello C, Speaker MG, Ritch R. High-resolution ultrasound biomicroscopy of the anterior segment in patients with dense corneal scars. *Ophthalmic Surg*. 1994;25(5):284-7.
- Allemann N, Silverman RH, Reinstein DZ, Coleman DJ. High frequency ultrasound imaging and spectral analysis in traumatic hyphema. *Ophthalmology* 1993;100:1351-7.
- Pavlin CJ, Foster S. Ultrasound biomicroscopy in glaucoma. *Acta Ophthalmol* 1992;70(suppl 204):7-9
- Landau IM, Laurell CG. Ultrasound biomicroscopy examination of intraocular lens haptic position after phacoemulsification with continuous curvilinear capsulorhexis and extracapsular cataract extraction with linear capsulotomy. *Acta Ophthalmol Scand* 1999;77(4):394-6.
- Pavlin CJ, Rootman D, Arshinoff S, Harasiewicz K, Foster FS. Determination of haptic position of transsclerally fixated posterior chamber intraocular lenses by ultrasound biomicroscopy. *J Cataract Refract Surg*. 1993;19(5):573-7.
- Trindade F, Pereira F, Cronemberger S. Ultrasound biomicroscopic imaging of posterior chamber phakic intraocular lens. *J Refract Surg* 1998;14(5):497-503.
- Tran VT, LeHoang P, Herbort CP. Value of high-frequency ultrasound biomicroscopy in uveitis. *Eye*. 2001;15(1):23-30.
- Gentile RC, Liebmann JM, Tello C, Stegman Z, Weissman SS, Ritch R. Ciliary body enlargement and cyst formation in uveitis. *Br J Ophthalmol* 1996; 80(10):895-9.
- Maruyama Y, Kimura Y, Kishi S, Shimizu K. Serous detachment of the ciliary body in Harada disease. *Am J Ophthalmol* 1998;125(5):666-72.
- Gentile RC, Berinstein DM, Liebmann J, Rosen R, Stegman Z, Tello C, Walsh JB, Ritch R. High-resolution ultrasound biomicroscopy of the pars plana and peripheral retina. *Ophthalmology* 1998;105:478-84.
- Opremcak EM, Cunningham ET, Foster CS, Forster D, Moorthy RS, Lopatynsky M, editors. Basic and Clinical Science Course. Section 9. Intraocular Inflammation and Uveitis. San Fransisco: American Academy of Ophthalmology; 2003. p.237.
- Roters S, Szurman P, Engels BF, Bartz-Schmidt KU, Krieglstein GK. Ultrasound biomicroscopy in chronic ocular hypotony: its impact on diagnosis and management. *Retina* 2002;22(5):581-8.
- Ozdal PC, Mansour M, Deschenes J. Ultrasound biomicroscopy of pseudophakic eyes with chronic postoperative inflammation. *J Cataract Refract Surg* 2003;29(6):1185-91.
- Piette S, Canlas OA, Tran HV, Ishikawa H, Liebmann JM, Ritch R. Ultrasound biomicroscopy in uveitis-glaucomahyphema syndrome *Am J Ophthalmol* 2002;133(6):839-41.
- Tran VT, Lumbroso L, LeHoang P, Herbort CP. Ultrasound biomicroscopy in peripheral retinovitreal toxocarisis. *Am J Ophthalmol* 1999;127(5):607-9.
- Haring G, Nölle B, Wiechens B. Ultrasound biomicroscopic imaging in intermediate uveitis. *Br J Ophthalmol* 1998;82:625-9
- Garcia-Feijoo J, Martin-Carbajo M, Benitez del Castillo JM, Garcia-Sanchez J. Ultrasound biomicroscopy in pars planitis. *Am J Ophthalmol*. 1996;121(2):214-5.
- Greiner KH, Kilmartin DJ, Forrester JV, Atta HR. Grading of pars planitis by ultrasound biomicroscopy--echographic and clinical study. *Eur J Ultrasound* 2002;15(3):139-44.
- Kawano Y, Tawara A, Nishioka Y, Suyama Y, Sakamoto H, Inomata H. Ultrasound biomicroscopic analysis of transient shallow anterior chamber in Vogt-Koyanagi-Harada syndrome. *Am J Ophthalmol* 1996;121(6):720-3.

28. Gohdo T, Tsukahara S. Ultrasound biomicroscopy of shallow anterior chamber in Vogt-Koyanagi-Harada syndrome. *Am J Ophthalmol* 1996; 122 (1):112-4.
29. Wada S, Kohno T, Yanagihara N, Hirabayashi M, Tabuchi H, Shiraki K, Miki T. Ultrasound biomicroscopic study of ciliary body changes in the post-treatment phase of Vogt-Koyanagi-Harada disease. *Br J Ophthalmol* 2002;86(12): 1374-9.
30. Alimgil L. Cerrahi komplikasyonlar. In:Turaçlı ME, Önol M, Yalvaç I, eds. *Glokom*. Ankara: SFN Televizyon Tanıtım Tasarım Yayıncılık Ltd; 2003. p.270.
31. Whitcup SM. Scleritis. In: Nussenblatt RB, Whitcup SM, editors. *Uveitis. Fundamentals and clinical practice*. 3rd ed. Philadelphia: Mosby; 2004.p.287.
32. Klaeger AJ, Tran VT, Hiroz CA, Morisod L, Herbort CP. Use of ultrasound biomicroscopy, indocyanine green angiography and HLA-B51 testing as adjunct methods in the appraisal of Behcet's uveitis. *Int Ophthalmol* 2004;25(1): 57-63.