

Karın İçi Yapışıklığı Önlemek İçin Kullanılan Maddelerin Karşılaştırılması: Sıçanlarda Deneysel Bir Çalışma

Comparison of Substances Used for Prevention of Intra-Abdominal Adhesions: An Experimental Study in Rats

Yrd.Doç.Dr. Mithat GÜNAYDIN,^a
Dr. Dilek GÜVENÇ,^b
Prof.Dr. Levent YILDIZ,^c
Prof.Dr. Abdurrahman AKSOY,^b
Doç.Dr. Burak TANDER,^a
Yrd.Doç.Dr. Ünal BIÇAKCI,^a
Yrd.Doç.Dr. H. Suat AYYILDIZ,^a
Doç.Dr. A.Tevfik SÜNTER,^d
Prof.Dr. Ender ARITÜRK,^a
Prof.Dr. Rıza RIZALAR,^a
Prof.Dr. Ferit BERNAY^a

^aÇocuk Cerrahisi AD,
^bPatoloji AD,

^dHalk Sağlığı AD,
Ondokuz Mayıs Üniversitesi
Tıp Fakültesi,

^bFarmakoloji ve Toksikoloji AD,
Ondokuz Mayıs Üniversitesi
Veteriner Fakültesi, Samsun

Geliş Tarihi/Received: 27.01.2011
Kabul Tarihi/Accepted: 31.10.2011

Bu çalışma, 28.Ulusal Çocuk Cerrahisi Kongresi (22-25 Eylül 2010, Antalya)'nde sözlü bildiri olarak sunulmuştur.

Yazışma Adresi/Correspondence:
Yrd.Doç.Dr. Mithat GÜNAYDIN
Ondokuz Mayıs Üniversitesi
Tıp Fakültesi,
Çocuk Cerrahisi AD, Samsun
TÜRKİYE/TURKEY
mithatgunaydin@yahoo.com

doi: 10.5336/medsci.2011-22902

Copyright © 2012 by Türkiye Klinikleri

ÖZET Amaç: Cerrahi sonrası karın içi yapışıklığı önlemek için şimdiye kadar birçok madde denenmiştir. Bu sorun araştırmacıların önünde bir 'bulmaca' olarak halen durmaktadır. Deneysel ameliyat sonrası yapışıklık modelinde çeşitli yapışıklık önleyici maddeleri karşılaştırmayı amaçladık. **Gereç ve Yöntemler:** Otuz beş dişi Sprague-Dawley sıçan beş eşit gruba ayrıldı. Laparotomi sonrası, periton ve çekum, nokta nokta kanama görülene kadar diş fırçası ile fırçalandı. Kontrol grubunda (grup 1) ek cerrahi uygulanmadı. Diğer gruplarda, karın içi yapışıklığı önlemek için kanamalı alana sırasıyla polietilenoksit+sodyum-karboksimetilsellüloz (PEO+CMS) (grup 2), hyaluronan (HA) (grup 3), oktenidin dihidroklorid+%2 fenoksietanol (ODH+FE) (grup 4) ve surfaktan (SFT) (grup 5) uygulandı. Sıçanlar onuncu günde öldürüldü. Adezyon skorları, fibroblastik aktivite ve periserozal inflamasyon skorları ve yüksek performanslı likit kromatografi (HPLC) yöntemiyle hidroksiprolin (HP) düzeyleri belirlendi. **Bulgular:** Grup 1'in (kontrol) adezyon ve fibroblastik aktivite skorları diğer gruplardan anlamlı ölçüde daha yüksek bulundu (ODH+FE grubu dışında). En düşük adezyon skoru ve hidroksiprolin düzeyi PEO+CMS grubundaydı (p<0,05). En düşük fibroblastik aktivite ve periserozal inflamasyon SFT grubundaydı ve grup 1'den (kontrol) anlamlı derecede farklıydı. ODH grubunda, periserozal inflamasyon diğer gruplardan anlamlı derecede yüksekti (p<0,05). PEO+CMS grubunun adezyon skoru diğer gruplardan anlamlı derecede düşüktü. **Sonuç:** Bu maddelerin hepsinin bir dereceye kadar yapışıklık önleyici etkileri vardır. ODH+FE bağırsak serozasına irritasyon ve zayıf yapışıklık önleyici etkiye sahiptir. SFT bu maddeler arasında en az iritattı. PEO+CMS en güçlü yapışıklık önleyici madde gibi görülmektedir. Bu çalışma PME+CMS ve HA'nın klinikte kullanımıyla ilgili olumlu raporları desteklemektedir. Özellikle, SFT'nin karın içi yapışıklıklara karşı etkili olduğu bulundu. Ancak, ODH+FE seyreltilmiş konsantrasyonlarda daha fazla araştırılmalıdır.

Anahtar Kelimeler: Karın boşluğu; karın ağrısı; doku yapışıklıkları

ABSTRACT Objective: Many substances have been used up to date in order to prevent postoperative adhesions. This problem is still a 'puzzle' for researchers. We aimed to compare various substances preventing adhesions in an experimental postoperative adhesion model. **Material and Methods:** A total of 35 female Sprague-Dawley rats were divided into five groups containing equal number of animals. After laparotomy, peritoneum and ceacum were brushed using a tooth brush until punctate hemorrhage was seen. Additional surgery was not applied in control group (group 1). In the other groups, polyethylene dioxide+sodium carboxymethyl cellulose (PEO+CMC) (group 2), hyaluronan (HA) (group 3), octenidine dihydrochloride+fenoxethanol 2% (ODH+FE) (group 4) and surfactant (SFT) (group 5) were applied respectively, in order to prevent intra-abdominal adhesions. Rats were sacrificed on 10th day. Adhesion scores, fibroblastic activity and periserosal inflammation were determined and hydroxyproline (HP) levels were measured using HPLC method. **Results:** Adhesion and fibroblastic activity scores of group 1 (control) were found significantly higher than the other groups (except ODH+FE group). The lowest adhesion score and hydroxyproline level were found in PEO+CMC group (p<0.05). The lowest fibroblastic activity and periserosal inflammation were found in SFT group, and it was significantly different from group 1. Periserosal inflammation was significantly higher in ODH group compared to the other groups (p<0.05). Adhesion score of PEO+CMC group was significantly lower than the other groups. **Conclusion:** All these substances have anti-adhesive effects to some extent. ODH+FE causes irritation to intestinal serosa and has mild anti-adhesive effect. SFT was the least irritative among all the substances tested. PEO+CMC seems to be the strongest anti-adhesive substance. This study supports the positive reports on the clinical use of PME+CMS and HA. Particularly, SFT is found to be effective against intra-abdominal adhesions. However, ODH+FE should be further investigated in diluted concentrations.

Key Words: Abdominal cavity; abdominal pain; tissue adhesions

Türkiye Klinikleri J Med Sci 2012;32(2):337-45

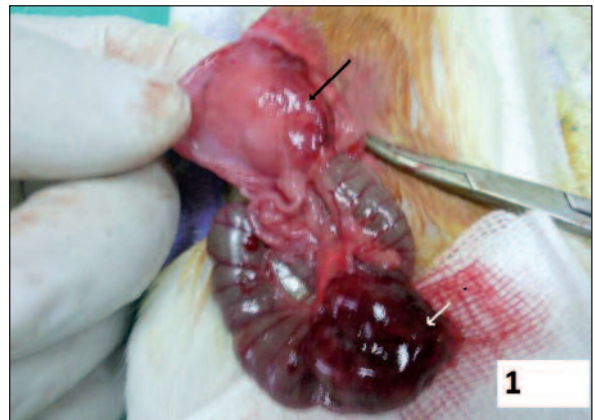Travma, iskemi, inflamasyon, enfeksiyon gibi olaylarla periton boşluğunun mezotel tabakası yaralandığında, kanama ve protein sızması sonucu hasarlanan yüzeyde fibrin oluşur. Fibrin hasarlanmış dokular arasında köprü oluşturan yapışkan bir maddedir ve yaralanmış dokunun onarımını sağlar. Bu süreç üç saat içinde başlar, beşinci günde fibrin ağının üzerini fibroblastlar kaplar ve adezyonlar oluşur.^{1,2} Adezyonların primer nedeni cerrahi girişimlerdir. Adezyonlar abdominal, jinekolojik, dental, torasik ve kardiyak prosedürler sonrasında sık olarak görülür. Adezyonu olan hastaların %93'ü abdominal cerrahi geçirmiştir.³⁻⁶ Laparotomi sonrası karın içi yapışıklık oluşumu kronik karın ağrısı, infertilite hatta ameliyatların tekrarına sebep olabilir. Geçen son on yılda adezyolizis ameliyatları artmıştır.¹ Karın içi yapışıklık sonrası yapılan ameliyatların mortalite ve morbidite riskleri yüksektir. Aynı zamanda hastanede kalış süresini ve yatış maliyetlerini de artırır. Bugüne kadar adezyon oluşumunu önlemek için birçok materyal kullanılmış, ancak hiçbirinin karın içi yapışıklığı engellediği kesin olarak ortaya konamamıştır. Kullanılan materyallerde sınırlı başarı olmasına rağmen, karın içi yapışıklıkların azaltılması veya önlenmesi için çalışmalar devam etmekte ve ortaya konan ürünler milyon dolarlık sağlık pazarı oluşturmaktadır.^{3,4,7} Bu alanda yapılan çalışmalarla ilgili literatür gözden geçirildiğinde solid, jel ve solüsyon bariyerlerinin yanı sıra proliferasyonu, inflamasyonu, fibrin yapımını önleyici maddeler ve kemoterapötik ilaçların kullanıldığı görülmektedir.^{3,4,7-11}

Bu çalışmanın amacı, söz konusu malzemelerden güncel olarak kullanılan kompozit bir jel olan polietilenoksit (PEO) ve anyonik polisakkarit yapıda viskoelastik jel olan sodyum-karboksimetilselülöz (CMS); yağlayıcı ve kaydırıcı viskoz jel olan hyaluronan (HA); adezyon önleyici olarak daha önce denenmemiş yüzey aktif bir ajan ve yara iyileşmesine ve bakterilere etkili bir madde olan oktenidin dihidroklorid (ODH) ve bu maddeyle sinerjistik etki gösteren fenoksietanol (FE); ve yüzey gerilimini azaltan, lipid ve proteinden oluşan kompleks bir madde olan surfaktanın (SFT) karın içi yapışıklık önlemedeki etkinliklerini ve birbirinden farklılıklarını deneysel olarak değerlendirmektir.

GEREÇ VE YÖNTEMLER

Ondokuz Mayıs Üniversitesi Hayvan Etik Kurulunun onayıyla, ortalama ağırlıkları 150 g (145-155 g) olan 35 genç dişi Sprague-Dawley sıçan rando-mize beş eşit gruba ayrıldı. Ameliyat öncesi ve sonrası dönemde, oda ısısında 12 saat gündüz-12 saat gece siklusunda su ve sınırsız yemle beslendi.

Uluslararası hayvan haklarına uyularak, sıçanların karınları traş edildikten sonra povidon-iyot ile cerrahi alan temizlendi. Cerrahi işlemler, 60 mg/kg dozunda ketamin anestezisi ve analjezi için 8 mg/kg dozunda %5'lik xylazine'in intramusküler olarak uygulanmasıyla, steril şartlarda yapıldı. Bütün sıçanlara 3 cm'lik orta hat kesi ile laparotomi yapıldı ve peritonlarının sağ tarafı ile çekumun 1 cm²'lik kısmı nokta nokta peteşial kanama görülene kadar steril diş fırçası ile yaklaşık on kez fırçalandı (Resim 1).⁸ Tablo 1'de gösterildiği gibi, kontrol (Grup 1) grubunda ek cerrahi uygulanmadı. Diğer gruplarda ise karın içi yapışıklığı önlemek için, fırçalanarak abrazyon oluşturulmuş kanamalı alanlara sırasıyla polietilenoksit+sodyum-karboksimetilselülöz (PEO+CMS), hyaluronan (HA), oktenidin dihidroklorid+%2 fenoksi-etanol (ODH+PE) ve surfaktan (SFT) uygulandı. Sıçanların karın tabakaları 4/0 polisorb, ciltleri 4/0 ipekle onarıldı. Ameliyat sonrası analjezi için 300 mg/kg dozunda iki gün süreyle oral parasetamol verildi. Sıçanlar onuncu günde daha önce belirtilen maddelerle uyutularak biyopsiler alındıktan sonra yüksek doz



RESİM 1: Peritonda (siyah ok) ve çekumda (beyaz ok) fırçalanarak oluşturulmuş peteşial kanamalı alanlar.

(Renkli hali için Bkz. <http://tipbilimleri.turkiyeklinikleri.com/>)

TABLO 1: Gruplar.

Grup 1 n=7 (Kontrol)	Kontrol Abrazyonlu bölgeye herhangi bir işlem yapılmadı
Grup 2 n=7(PEO+CMS)	Abrazyonlu bölgeye 2 mL polietilenoksit+ sodyumkarboksimetilseluloz (PEO+CMS) "intercoat gel- Ethicon" uygulandı
Grup 3 n=7 (HA)	Abrazyonlu bölgeye 2 mL Hyalüranan (HA) "Hyalobarrier gel-Baxter" uygulandı
Grup 4 n=7 (ODH+FE)	Karın içi ve abrazyonlu bölge oktenidindihidroklorid+%2 fenoksietanol (ODH+FE) "octenisept-Schülke Mayr" ile 5 mL yıkandı.
Grup 5 n=7(SFT)	Abrazyonlu bölgeye 2 mL Sürfaktan (SFT) "survanta-Abbott" uygulandı

ketamin verilerek öldürüldü. Biyopsi materyalleri %10'luk formaldehit içinde saklandı. Hidroksiprolin düzey ölçümü için alınan doku örnekleri Eppendorf tüp içinde -80°C'de ölçüm yapılana kadar saklandı. Makroskopik olarak Adezyon skorları Nair ve ark.nın sıçanlarda adezyon derecelendirmesine göre yapıldı (Tablo 2).¹² Histopatolojik olarak, fibroblastik aktivite ve periserozal inflamasyon skorları; hiç olmaması sıfır, tüm bağırsak katlarında olması üç olarak değerlendirildi (Tablo 3). Hutson ve ark.nın kullandığı yöntem modifiye edilerek adezif dokulardaki hidroksiprolin (HP) düzeyleri yüksek performanslı likid kromatografi (HPLC) (floresan detektörlü yüksek basınçlı sıvı kromatografi, Shimadzu, LC-20A Prominence, Kyoto, Japan.¹³ Analizde Inertsil®-ODS-3V, 5 µm, 4,6x250 mm, Tokyo, Japan kolon kullanıldı. Mobil fazın akış hızı dakikada 1 mL olacak şekilde ayarlandı) yöntemiyle ölçüldü.¹⁴ Sonuçlar, SPSS 13,0 bilgisayar paket programı kullanılarak istatistiksel olarak değerlendirildi. Shapiro-Wilk testi ile normalite

analizi yapıldı. Gruplar arası normal dağılım olmaması üzerine, nonparametrik Kruskal Wallis varyans analizi testi ile gruplar değerlendirildi. Grupların birbiri ile karşılaştırılması Mann Whitney U testi ile yapıldı.

BULGULAR VE SONUÇ

Adezyon skorları, fibroblastik aktivite, periserozal inflamasyon ve hidroksiprolin düzeylerinin sonuçları arasında anlamlı fark bulundu ($p<0,05$). Gruplar içinde adezyon skoru en düşük Grup 2'de (PEO+CMS) ($p<0,05$) bulunurken, Grup 3 (HA) ve grup 5'te de (SFT) anlamlı ölçüde düşüktü ($p<0,05$). Grup 4'te (ODH+FE) adezyon skoru Grup 1'e (kontrol) göre düşük bulunurken, fark istatistiksel olarak anlamlı değildi ($p>0,05$) (Tablo 4). Grupların adezyon skoruna ait örnekler Resim 2A, 2B, 2C, 2D ve 2E'de gösterilmiştir.

Fibroblastik aktivite bütün gruplarda kontrol grubuna göre daha az bulundu. En az fibroblastik

TABLO 2: Nair ve ark.nın sıçanlarda adezyon skorlaması.¹²

Skor 0	Hiç adezyon olmaması
Skor 1	Organdan organa veya organdan karın duvarına tek bant olması
Skor 2	Organdan organa veya organdan karın duvarına iki bant olması
Skor 3	Organdan organa veya organdan karın duvarına ikiden çok bant olması veya karın duvarına yapışıklık olmadan intestinin tümünün bir kitle oluşturması
Skor 4	Adezif bantların ölçüsü ve sayısına bakılmaksızın, organların direkt olarak karın duvarına yapışık olması

TABLO 3: Histopatolojik skorlama kriterleri.

Skor	Fibroblastik aktivite	Periserozal inflamasyon
0	Yok	Yok
1	Seroza ve subserozal dokular ile sınırlı fibröz doku artımı	Serozal vasküler yapılar etrafında inflamatuvar hücreler
2	Muskuler tabakayı aşan fibröz doku artımı	Dokuda tabakalar oluşturan inflamatuvar hücreler
3	Bağırsak duvarının tümünde fibröz doku artımı	Bağırsak duvarının tüm tabakalarını infiltre eden inflamatuvar hücreler

TABLO 4: Adezyon skoru değerlerinin karşılaştırılması.

	Ortanca	Minimum	Maksimum	IQR
Grup 1 (kontrol)	3	2	4	1
Grup 2 (PEO+CMS)	1*	0	1	1
Grup 3 (HA)	1	0	2	2
Grup 4 (ODH+FE)	2	1	4	2,25
Grup 5 (SFT)	2	0	2	1

Grup 2'de adezyon skoru en düşük olmakla birlikte, Grup 3 ve 5'te de anlamlı ölçüde düşüktü ($p<0,05$).

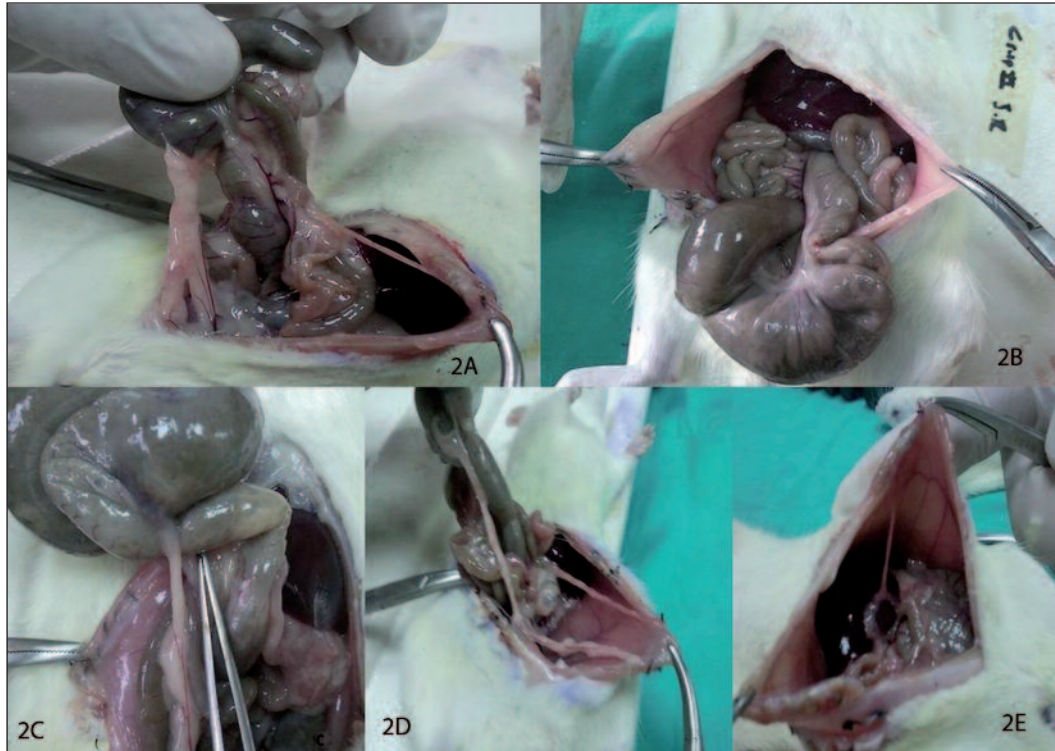
IQR: Interquartile range (çeyrek değerler sınırı); PEO+CMS: Polietilenoksit+sodyum-karboksimetilseluloz; HA: Hyalüranan; ODH+FE: Oktenidindihidroklorid+%2 fenoksi-etanol; SFT: Surfaktan.

aktivite grup 5'te ($p<0,05$), ikinci sırada ise grup 2 ve 3'te düşük bulundu ($p<0,05$). Grup 4'te fibroblastik aktivite Grup 1'e göre daha az olmakla beraber istatistiksel olarak anlamlı değildi ($p>0,05$) (Tablo 5). Resim 3A-3B'de kontrol grubunda histopatolojik olarak, yoğun fibroblastik aktivite görülürken, Resim 4A-4B'de de PEO+CMC uygulanan sıçanların peritonundan alınan biyopsi materya-

linde normal histolojik bulgular görülmektedir. Histopatolojik olarak, HA grubunda minimal fibroblastik aktivite ve inflamasyon tespit edildi (Resim 5A, 5B). SFT grubunda da minimal fibroblastik aktivite ve inflamasyon görülürken, sıçanların peritonlarından alınan biyopsi materyallerinin önemli bir kısmında normal histolojik bulgular tespit edildi (Resim 6A, 6B).

Periserozal inflamasyon grup 2, 3 ve 5'te birbirine çok yakın değerlerde ve daha az bulunurken, fark grup 1'e göre istatistiksel olarak anlamlı değildi ($p>0,05$). Grup 4'te ise Periserozal inflamasyon grup 1'e göre önemli ölçüde yüksek bulundu ($p<0,05$) (Tablo 6). Grup 4'te periserozal inflamasyon, fibroblastik aktivite yoğundu (Resim 7).

HP düzeyleri Grup 2'de diğer gruplara göre belirgin olarak düşük bulundu ($p<0,05$). Kontrol grubuna göre bütün gruplarda HP düzeyleri önemli ölçüde yüksek bulundu. Grup 3 ve 4'te ise çok yüksekti (Tablo 7).



RESİM 2: A. Grup 1'de (kontrol) organlar arasında ve organlardan karın duvarına uzanan bantlar (adezyon skoru 4) B. Grup 2'de adezyon önleyici PEO+CMS'un yapışıklığı önlediği bir denek (adezyon skoru 0) C. Grup 3'de adezyon önleyici HA'nın minimal yapışıklığa neden olduğu görülmektedir. Bir adet iki organ arası bant (adezyon skoru 1) D. Grup 4 (ODH+FE)'de karın duvarına ve çekal bölgeye uzanan bantlar gösteren denek, (adezyon skoru 3). E. Grup 5(SFT)'de bir adet karın duvarına uzanan bant (adezyon skoru 1).

(Renkli hali için Bkz. <http://tipbilimleri.turkiyeklinikleri.com/>)

TABLO 5: Fibroblastik aktivite bulgularının karşılaştırılması.

	Ortanca	Minimum	Maksimum	IQR
Grup 1 (kontrol)	2	2	3	0
Grup 2 (PEO+CMS)	1	0	1	1
Grup 3 (HA)	1	0	1	1
Grup 4 (ODH+FE)	1	1	3	0,5
Grup 5 (SFT)	0*	0	1	0

Grup 5'te, en az fibroblastik aktivite görülürken, Grup 2 ve 3'de de anlamlı ölçüde düşük olduğu görüldü ($p<0,05$)*

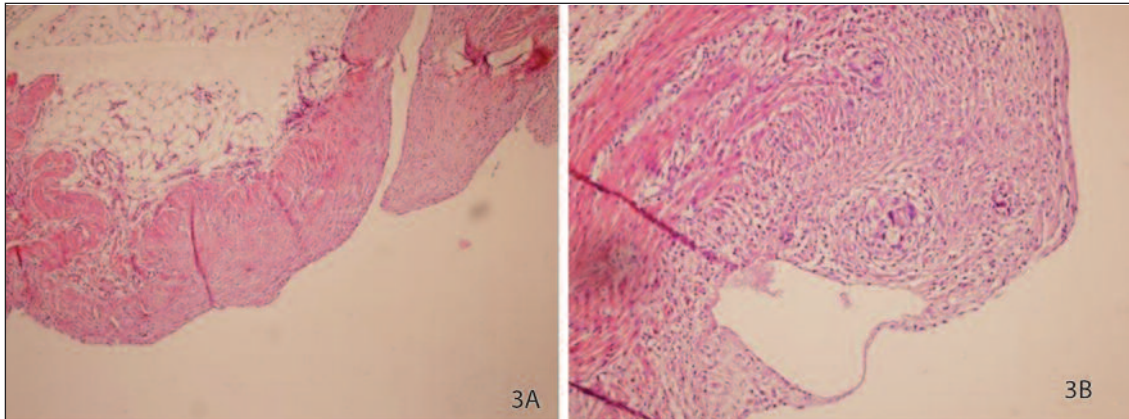
IQR: Interquartile range (çeyrek değerler sınırı); PEO+CMS: Polietilenoksit+sodyum-karboksimetilseluloz; HA: Hyalüranana; ODH+FE: Oktenidindihidroklorid+%2 fenoksi-etanol; SFT: Surfaktan.

Bu sıvı maddeler arasında grup 4'te kullanılan maddenin (ODH+FE) adezyon önleyici etkisi olmadığı gibi fibroblastik aktiviteyi, periserozal inflamasyonu artırdığı ve HP düzeylerini yükselttiği saptandı. Fibroblastik aktivite en az grup 5'te

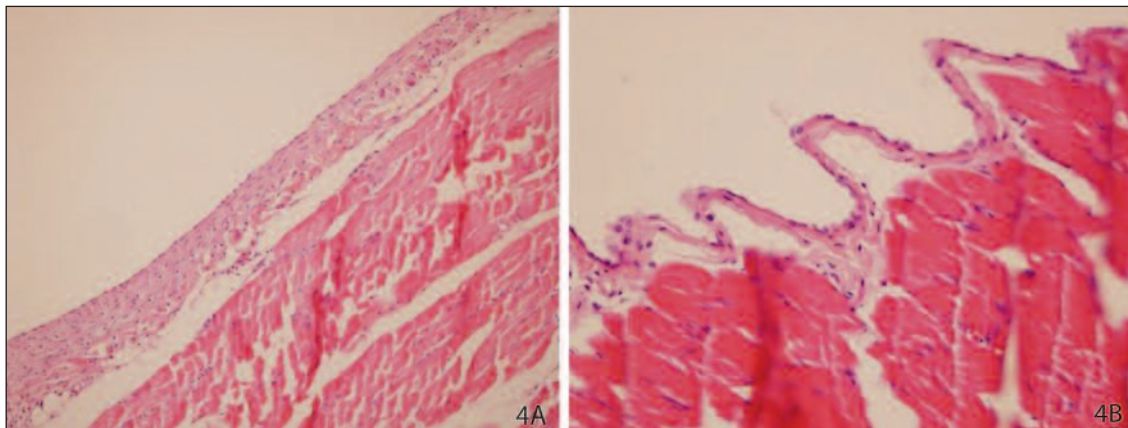
(SFT) görüldü. En düşük adezyon skoru ve HP düzeyi grup 2'de (PEO+CMS) saptandı.

TARTIŞMA

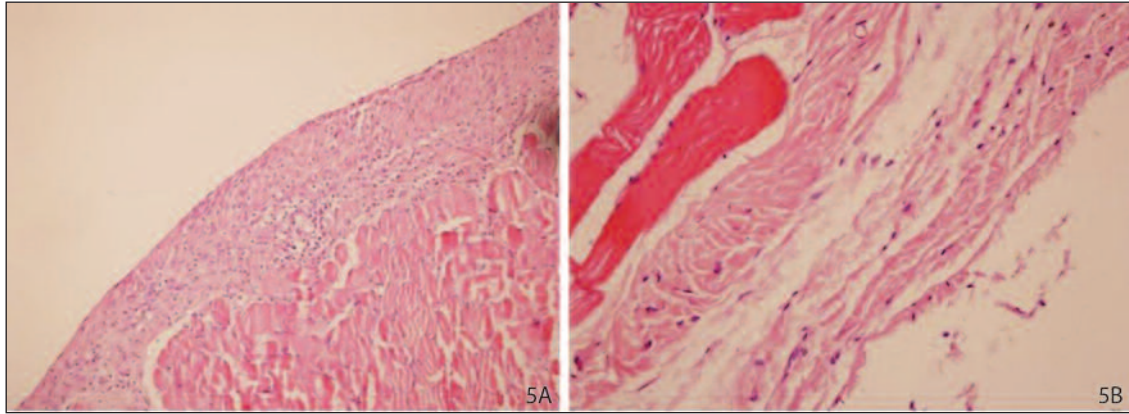
Karın içi yapışıklıklar kronik abdominal ve pelvik ağrı, mekanik bağırsak tıkanıklığı ve kadınlarda infertiliteye yol açabilmekte ve bunun sonucu olarak yeni ameliyatlar yapılmasına neden olmaktadır. Mekanik obstrüksiyon nedeniyle ameliyat edilen hastaların %31,7'sinde adezyon tespit edilmiştir.¹⁵ Postoperatif intra-abdominal adezyon oluşan hastalar mümkün olduğunca konservatif takip edilmeye çalışılır.¹⁶ Çünkü adezyolizis operasyonları uzun süren operasyonlardır, anestezi ve hastanede kalış süresi uzar. Ameliyat; hastanın kan kaybı, mesane ve bağırsak gibi organ yaralanmaları, entrokutanöz fistül, zedelenmiş bağırsakta rezeksiyonla sonuçlanabilir.⁴ Bu nedenle özellikle bağırsak ame-



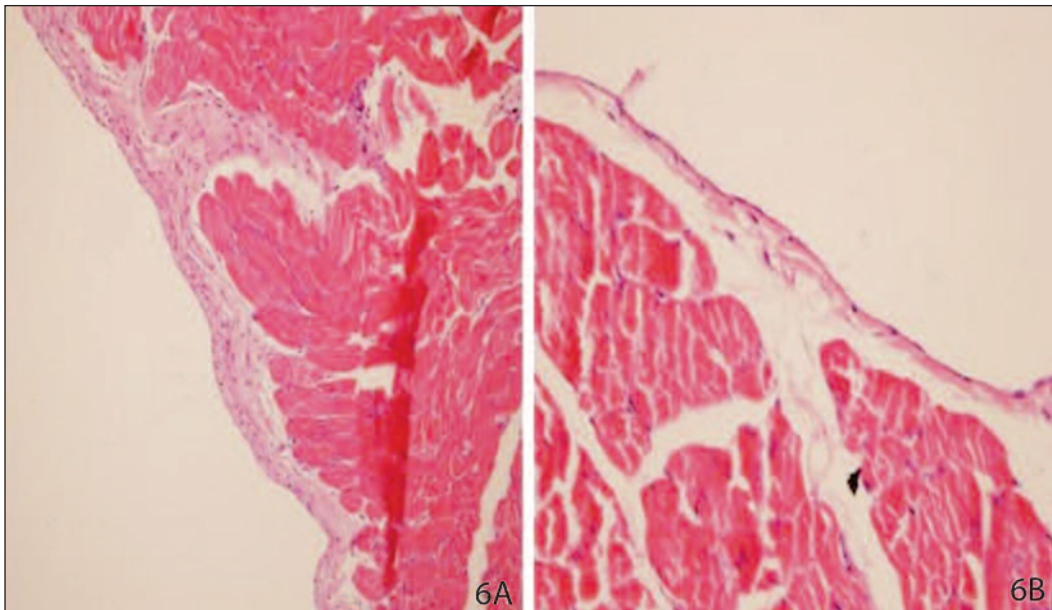
RESİM 3A, B: Grup 1 (kontrol) Periserozal alanda yoğun inflamasyon ve fibroblastik aktiviteye bağlı bağ dokusu artışı (x100,HE), 5B (HE, x200). (Renkli hali için Bkz. <http://tıpbilimleri.turkiyeklinikleri.com/>)



RESİM 4A, B: Grup 2 (PEO+CMS)'de normal histolojik bulgular gösteren peritoneal doku 6A (x200, HE) 6B (HE, x400). (Renkli hali için Bkz. <http://tıpbilimleri.turkiyeklinikleri.com/>)



RESİM 5A, B: Grup 3 (HA)'de minimal bağ dokusu artışı ve inflamatuvar hücre infiltrasyonu **7A** (HE, x200) **7B** (HE, x400).
(Renkli hali için Bkz. <http://tipbilimleri.turkiyeklinikleri.com/>)



RESİM 6:A. Grup 5(SFT)'de periserozal alanda minimal bağ dokusu artımı ve inflamatuvar hücre artışı gösteren bir denek (HE, x200). **B.** Grup 5(SFT)'de normal histolojik bulgular gösteren peritoneal doku (HE, x400).

(Renkli hali için Bkz. <http://tipbilimleri.turkiyeklinikleri.com/>)

liyatlarından sonra karşımıza oldukça sık çıkan karın içi yapışıklığın engellenmesi çok önemli bir konudur.

Yapışıklık önleyici malzemelerin temel bazı özellikleri olmalıdır. Bunlar arasında; inflamatuvar reaksiyon yapmaması, bakteri çoğalmasını kolaylaştırılmaması, sistemik veya lokal yan etkisinin az olması, elde edilmesi ve kullanılmasının kolay olması, dikiş gerektirmemesi ve karın içinde eriyebilir olması en önemlileridir.^{3,17} Cerrahi tekniğin iyi uygulanması, iyi hemostaz sağlanması, reaktif olmayan ince sütür kullanılması ve pudrasız eldiven

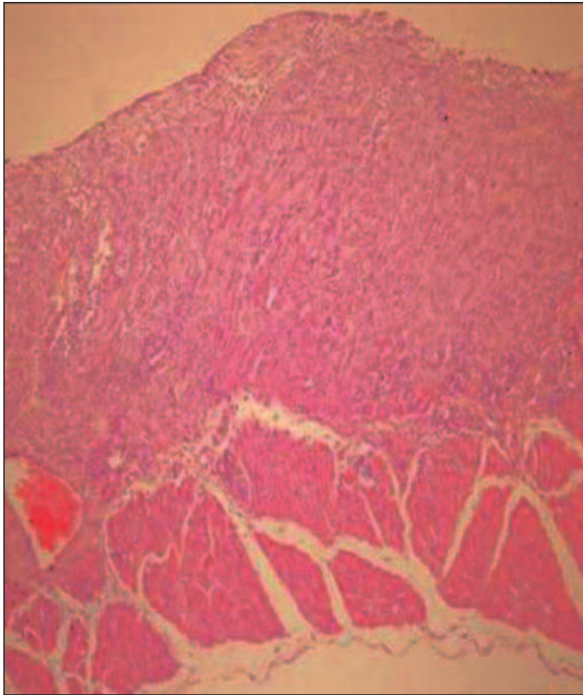
kullanımı karın içi yapışıklığın önlenmesine ciddi katkı sağlar.^{4,9} Nonsteroid anti-inflamatuvar ilaçlar (NSAİD), glikokortikoidler, progesteron/östrojen, düşük molekül ağırlıklı heparin, fibrinolitikler, metilen mavisi, pentoksifilin, streptokinaz, antibiyotikler, prostoglandin sentez inhibitörleri gibi farmakolojik maddeler, mitomisin-C gibi kemo-terapötik ajanlar, %4 icodekstrin solüsyonu, hyaluronan, fosfolipidler gibi adjuvan maddeler, karboksimetilselüloz, okside edilmiş selüloz ve politetrafloroetilen gibi solid bariyerler sıklıkla kullanılan antiadeziv maddelerdir.^{3,4,7,8,10,18-22}

TABLO 6: Periserozal inflamasyon bulgularının karşılaştırılması.

	Ortanca	Minimum	Maksimum	IQR
Grup 1 (kontrol)	0	0	1	1
Grup 2 (PEO+CMS)	0	0	1	1
Grup 3 (HA)	1	0	1	0
Grup 4 (ODH+FE)	2*	2	3	1
Grup 5 (SFT)	0	0	1	0

Grup 4'te periserozal inflamasyon diğer gruplara göre önemli ölçüde yüksek bulundu ($p<0,05$)*

IQR: Interquartile range (çeyrek değerler sınırı); PEO+CMS: Polietilenoksit+sodyum-karboksimetilseluloz; HA: Hyalüranan; ODH+FE: Oktenidindihidroklorid+%2 fenoksi-etanol; SFT: Sürfaktan.



RESİM 7: Grup 4 (ODH+PE)'de periserozal alanda yoğun bağ dokusu ve fibroblastik aktivite artışı, inflamatuvar hücre infiltrasyonu (HE, x100).

(Renkli hali için Bkz. <http://tipbilimleri.turkiyeklinikleri.com/>)

Çalışmamızda araştırılan maddelerden polietilenoksit, kompozit bir jeldir. Viskoelastik jel olan sodyum-karboksimetilseluloz, anyonik bir polisakkarittir. Hasarlı peritoneal yüzeyleri birbirinden ayırır, aynı zamanda travmatize peritoneal yüzeylerin serbestçe iyileşmesini sağlar ve adezyon oluşumuna engel olur. Günümüzde abdominal/pelvik cerrahide adezyon engelleyici olarak önerilmektedir ve klinik çalışmalarda adneksiyal adezyonları önemli ölçüde azalttığı bildirilmektedir.^{11,18,19,23-29}

Daha önceki çalışmalarda PEO+CMS'nin bağırsaklar üzerinde iritasyon olmadığı ve kuvvetli adezyon önleyici etkiye sahip olduğu gösterilmiştir.^{3,11,18,24,26,27} Bizim çalışmamızda da bu maddelerin kuvvetli adezyon önleyici etkisinin olduğu görüldü. Kullanılan maddeler içinde adezyon skoru en az bulunan, hidrokspirolin düzeyini en fazla düşüren, fibroblastik aktiviteyi azaltan ve periserozal iritasyon yapmayan en kuvvetli adezyon önleyici etkinin PEO+CMS'de olduğu tespit edildi.

Hyalüronan, viskoz bir jeldir ve uygulanan alanda 3-7 gün yağlayıcı ve kaydırıcı etki sağlar.^{11,24} Çalışmamızda, HA'nın daha önce yapılan çalışmalarla aynı doğrultuda adezyon skorunu, fibroblastik aktiviteyi ve periserozal inflamasyonu azaltarak adezyonu azalttığı kanaatine varıldı.

Oktenidin dihidroklorid, yüzey aktif bir ajandır ve yara iyileşmesi ve antibakteriyel etkisi olan bir maddedir. Gram (+) ve gram (-) bakteriler, mantar ve virüslere karşı antimikrobik etkisi vardır.³⁰ Hayvan deneylerinde, deriye uygulandığında sistemik yan etki ve nörotoksik etkisi olmadığı gösterilmiştir.³¹ Fenoksi-etanol (%2), oktenidin dihidroklorid ile sinerjistik etki oluşturur. Bu ürünün antimikrobik etkisiyle ve inflamasyonu önleyerek karın içi adezyon oluşumunu engelleyebileceği düşünüldü. Ancak, çalışmamızda ODH+FE iritasyon etkisi ile bağırsak serozasında ve peritonda hasarlanmaya neden olduğu, hasarlanan yüzeyde de yapışıklığın en önemli faktörlerinden biri olan fibrin birikerek belirgin adezyon oluşumuna neden olduğu kanaatine varıldı.

TABLO 7: Hidrokspirolin düzeyi değerlerinin karşılaştırılması (mg/g yaş doku).

	Ortalama	SE
Grup 1 (kontrol)	2,45	0,679
Grup 2 (PEO+CMS)	0,008*	0,002
Grup 3 (HA)	9,38	3,544
Grup 4 (ODH+FE)	11,79	11,794
Grup 5 (SFT)	4,18	1,417

Grup 2'de HP düzeyleri diğer bütün gruplara göre belirgin olarak düşük bulundu ($p<0,05$)*

SE: Standart hata; PEO+CMS: Polietilenoksit+ sodyum-karboksimetilseluloz; HA: Hyalüranan; ODH+FE: Oktenidindihidroklorid+%2 fenoksi-etanol; SFT: Sürfaktan.

Surfaktan, lipid ve proteinlerden oluşan kompleks bir bileşiktir. Surfaktanın %80-90'ını lipidler oluşturur, bunun da %90'ı fosfolipidlerden, %10'u kolesterolden oluşur. Fosfolipidler surfaktan benzeri maddelerdir ve peritoneal yüzeyler ve defektler arasında fibrin oluşumunu azaltarak adezyon riskini azalttıkları bilinmektedir.^{3,14,22,32,33} Fosfolipidler hidrofobik ve hidrofilik olduklarından, yüzeylerde miçel ve lameller oluşturarak yüzey gerilimini azaltırlar.³⁴ Surfaktanın da (survanta) respiratuar distress ve hyalen membran hastalığında alveoların içinde yüzey gerilimini azaltarak yapışmayı önlediği bilinmektedir.³⁴ Bu nedenle intra-abdominal olarak da benzer etkiyi göstererek adezyonu önleyebileceği ön görüldü. Çalışmamızda kullanılan SFT'nin dokular arası yüzey gerilimini ve fibrin oluşumunu azaltarak, adezyon oluşumunu azalttığı düşünüldü.

Çalışmamızdaki bulgular, fibroblastik aktivitenin bütün gruplarda baskılanması antiadezif olarak kullanılan materyallerin belirli oranlarda yapışıklık önleme potansiyelleri olduğunu gösterdi. Fosfolipid içeren surfaktanın bağırsaklara irritan olmadığı ve adezyon önleyici etkisi olduğu görüldü. ODH+FE'nin antiadezif etkisi olmakla beraber, periserozal inflamasyonun yüksek bulunması nedeniyle, bu maddelerin bağırsaklar üzerinde irritan etkisi olduğu, dilüe edilerek adezyon önleyici olarak kullanılabilmesi, bu konuda başka çalışmaların yapılmasının faydalı olacağı kanaatine varıldı.

Hidroksiprolin, kolajen sentezi sürecinde intraselüler olarak oluşur. HP kolajenin amino asit içeriğinin %12-14'ünü oluşturur. Yaklaşık %90'ı kemik kolajenin, geri kalanı ise deri ve diğer bazı dokulardaki kolajenin yıkılmasından açığa çıkar. Hidroksiprolin seviyesi kolajen oluşumunun ve dolayısıyla yapışıklık şiddetinin önemli bir belirteçidir. Adezyon oluşan doku ile HP düzeyleri arasında lineer bir korelasyon vardır. Yara iyileşmesinin ikinci aşaması olan proliferasyon fazı beş ile on dördüncü günlerde gerçekleşmektedir. Bu fazda kolajen yapımı artmakta, dolayısıyla HP düzeyleri de yüksek bulunmaktadır. Kolajen oluşumunun fazla

olması adezyon oluşumunda arzu edilen bir durum değildir.³⁵⁻³⁷ Çalışmamızda, HP düzeyi farklılıkları sıçanlardan 10. günde biyopsi alındığı için ortaya çıkmış olabilir. Ayrıca, HP seviyesinin yalnızca grup 2'de düşük bulunması bu materyalin diğerlerine göre yapışıklığı önlemede daha etkin olduğunu düşündürmekle birlikte, diğer gruplarda HP düzeylerinin kontrol grubuna göre yüksek bulunması bu materyallerin kendine özgün yapılarından kaynaklanmış olabilir. Gerçekten de, özellikle grup 3 ve 5'teki maddeler, gerek fibroblastik aktivite gerekse adezyon skorlarındaki değerlerle aynen grup 2'de olduğu gibi yapışıklığın azalması yönünde değerler oluşturmaktadır. Bu yüzden bu maddeler grup 4 hariç çeşitli mekanizmalarla antiadezif etkiler ortaya koymaktadırlar. Grup 4'teki bütün veriler değerlendirildiğinde zayıf antiadezif etkisi yanında, bağırsaklara irritan bir özellik göstermektedir.

Sonuç olarak, çalışmamızda sıçanlarda deneysel olarak oluşturulmuş adezyon modelinde karın içi yapışıklığı önlemede en etkili madde olarak PEO+CMS bulunmuştur. Adezyonu, HA ve SFT'nin de önemli ölçüde engellediği, ayrıca surfaktanın bağırsaklara irritasyon etkisinin minimal olduğu saptanmıştır. ODH+FE'nin ise antiadezif etkisinin diğer maddelere göre az olduğu, bağırsaklar üzerine irritan etki gösterdiği görülmüştür. Adezyonun oluşumunda fibroblastik aktivitenin ve kolajen oluşumunun, periserozal bölgede inflamasyonun fazla olmasının önemli olduğu kanaatine varılmıştır. En güçlü adezyon önleyici olarak bulunan PEO+CMS grubunda HP düzeylerinin çok düşük olması, bu maddenin adezyon oluşumunda önemli olduğunu düşündürmektedir. Bu nedenle; doku hidroksiprolin düzeyini, fibroblastik aktiviteyi, fibrin oluşumunu ve inflamasyonu önleyen, yüzey gerilimini azaltıcı etkisi olan maddelerin adezyon oluşumunu engellemede etkili olabileceği kanaatine varılmıştır. Bu tür etkileri olan maddelerle yeni çalışmalar yapılması gereklidir. Bu çalışmanın bir 'bulmaca' olan adezyonun önlenmesi çabalarına pozitif etkisi olacağına ve parçaların birleştirilmesine katkı sağlayacağını düşünmekteyiz.

KAYNAKLAR

1. Buckman RF, Woods M, Sargent L, Gervin AS. A unifying pathogenetic mechanism in the etiology of intraperitoneal adhesions. *J Surg Res* 1976;20(1):1-5.
2. Raftery AT. Effect of peritoneal trauma on peritoneal fibrinolytic activity and intraperitoneal adhesion formation. An experimental study in the rat. *Eur Surg Res* 1981;13(6):397-401.
3. Trew G. Postoperative adhesions and their prevention. *Rev Gynaecol Perinat Pract* 2006;6(1-2):47-56.
4. Ergül E, Korukluoğlu B. Peritoneal adhesions: facing the enemy. *Int J Surg* 2008;6(3):253-60.
5. Grant HW, Parker MC, Wilson MS, Menzies D, Sunderland G, Thompson JN, et al. Adhesions after abdominal surgery in children. *J Pediatr Surg* 2008;43(1):152-6.
6. Menzies D, Ellis H. Intestinal obstruction from adhesions-how big is the problem? *Ann R Coll Surg Engl* 1990;72(1):60-3.
7. Ward BC, Panitch A. Abdominal adhesions: current and novel therapies. *J Surg Res* 2011;165(1):91-111.
8. Cubukçu A, Alponat A, Gönüllü NN. Mitomycin-C prevents reformation of intra-abdominal adhesions after adhesiolysis. *Surgery* 2002;131(1):81-4.
9. Numanoğlu V, Cihan A, Salman B, Uçan BH, Cakmak GK, Cesur A, et al. Comparison between powdered gloves, powder-free gloves and hyaluronate/carboxymethylcellulose membrane on adhesion formation in a rat caecal serosal abrasion model. *Asian J Surg* 2007;30(2):96-101.
10. Tander B, Bicakci U, Kilicoglu-Aydin B, Arıturk E, Rizalar R, Bernay F. Antiadhesive effects of mitomycin C and streptopeptidase A in rats with intraperitoneal adhesions. *Pediatr Surg Int* 2007;23(8):785-8.
11. Wallwiener M, Brucker S, Hierlemann H, Brochhausen C, Solomayer E, Wallwiener C. Innovative barriers for peritoneal adhesion prevention: liquid or solid? A rat uterine horn model. *Fertil Steril* 2006;86(4 Suppl):1266-76.
12. Nair SK, Bhat IK, Aurora AL. Role of proteolytic enzyme in the prevention of postoperative intraperitoneal adhesions. *Arch Surg* 1974;108(6):849-53.
13. Hutson PR, Crawford ME, Sorkness RL. Liquid chromatographic determination of hydroxyproline in tissue samples. *J Chromatogr B Analyt Technol Biomed Life Sci* 2003;791(1-2):427-30.
14. Risberg B. Adhesions: preventive strategies. *Eur J Surg Suppl* 1997;577:32-9.
15. Kağızman SH, Belviranlı M, Şahin M, Vatansev C, Karahan Ö, Alptekin H. [Clinical analysis of patients operated on due to mechanical intestinal obstruction]. *Türkiye Klinikleri J Med Sci* 1997;17(3):203-9.
16. Ayten R, Aygen E, Bülbüller N, Başbuğ M, Bakır HA. [The role and period of conservative treatment in postoperative small bowel obstruction due to intra-abdominal adhesions]. *Fırat University Medical Journal of Health Sciences* 2010;24(1):31-3.
17. Linsky CB, Diamond MP, Cunningham T, Constantine B, DeCherney AH, diZerega GS. Adhesion reduction in the rabbit uterine horn model using an absorbable barrier, TC-7. *J Reprod Med* 1987;32(1):17-20.
18. Lunderoff P, Donnez J, Korell M, Audebert AJ, Block K, diZerega GS. Clinical evaluation of a viscoelastic gel for reduction of adhesions following gynaecological surgery by laparoscopy in Europe. *Hum Reprod* 2005;20(2):514-20.
19. Şahin Y, Sağlam A, Turan R. [Effects of sodium carboxymethylcellulose and low molecular weight heparin on adhesion prevention the rat uterine horn model]. *Türkiye Klinikleri J Gynecol Obs* 1992;2(3):201-4.
20. Sözüer EM, Şen M, Kazez K, Muhtaroglu S. [The effect of prostoglandin synthesis inhibition preventing postoperative adhesions formation]. *Türkiye Klinikleri J Med Res* 1990;8(3):261-4.
21. Aka N, Gönenç I, Tuzcular Vural Z, Aktaş N. [Comparison of the efficiency of progesterone and GnRh analogues in prevention of postoperative adhesions]. *Türkiye Klinikleri J Gynecol Obs* 2001;11(4):262-5.
22. Müller SA, Treutner KH, Jörn H, Anurov M, Oettinger AP, Schumpelick V. Phospholipids reduce adhesion formation in the rabbit uterine horn model. *Fertil Steril* 2002;77(6):1269-73.
23. Rajab TK, Wallwiener M, Planck C, Brochhausen C, Kraemer B, Wallwiener CW. A direct comparison of seprafilm, adept, intercoat, and spraygel for adhesion prophylaxis. *J Surg Res* 2010;161(2):246-9.
24. Carta G, Cerrone L, Iovenitti P. Postoperative adhesion prevention in gynecologic surgery with hyaluronic acid. *Clin Exp Obstet Gynecol* 2004;31(1):39-41.
25. Young P, Johns A, Templeman C, Witz C, Webster B, Ferland R, et al. Reduction of postoperative adhesions after laparoscopic gynecological surgery with Oxiplex/AP Gel: a pilot study. *Fertil Steril* 2005;84(5):1450-6.
26. Liu LS, Berg RA. Adhesion barriers of carboxymethylcellulose and polyethylene oxide composite gels. *J Biomed Mater Res* 2002; 63(3):326-32.
27. Mais V, Bracco GL, Litta P, Gargiulo T, Melis GB. Reduction of postoperative adhesions with an auto-crosslinked hyaluronan gel in gynaecological laparoscopic surgery: a blinded, controlled, randomized, multicentre study. *Hum Reprod* 2006;21(5):1248-54.
28. Ellis H, Moran BJ, Thompson JN, Parker MC, Wilson MS, Menzies D, et al. Adhesion-related hospital readmissions after abdominal and pelvic surgery: a retrospective cohort study. *Lancet* 1999;353(9163):1476-80.
29. Goldberg EP, Burns JW, Yaacobi Y. Prevention of postoperative adhesions by precoating tissues with dilute sodium hyaluronate solutions. *Prog Clin Biol Res* 1993;381:191-204.
30. Harke HP. Octenidine dihydrochloride, properties of a new antimicrobial agent. *Zentralbl Hyg Umweltmed* 1989;188(1-2):188-93.
31. Kramer A, Mersch-Sundermann V, Gerdes H, Pitten FA, Tronnier H. [Toxicological evaluation of hand disinfection relevant antimicrobial agents]. In: Kampf G, ed. *Hands-hygiene in Health Care*. 1st ed. Berlin, Heidelberg: Springer; 2003. p.105-74.
32. Ar'Rajab A, Snoj M, Larsson K, Bengmark S. Exogenous phospholipid reduces postoperative peritoneal adhesions in rats. *Eur J Surg* 1995;161(5):341-4.
33. Tekin Ş, Yazar VC, Tekin A, Küçükartallar T, Şahin M, Avunduk MC. [Phospholipid solutions for prevention of intraperitoneal adhesions]. *Medical Journal of Selçuk University* 2008;24(2):91-6.
34. Bediz ÇŞ, Kılıçarslan H, Gegerlioğlu HS. [Pulmonary Surfactant and its physiological importance]. *Genel Tıp Derg* 1998;8(4):165-71.
35. Akdeniz Y, Tarhan ÖR, Barut İ. [Can dexpanthenol prevent peritoneal adhesion formation? An experimental study]. *Turkish Journal of Trauma and Emergency Surgery* 2007;13(2):94-100.
36. Cantürk NZ, Vural B, Cantürk Z, Esen N, Solakoğlu S, Yücesoy. [The effects of L-Arginine on postoperative peritoneal adhesion formation by its effects on neutrophils]. *Turkish Journal of Trauma and Emergency Surgery* 2000;6(3):155-9.
37. Castillo-Briceño P, Bihan D, Nilges M, Hamaia S, Meseguer J, García-Ayala A, et al. A role for specific collagen motifs during wound healing and inflammatory response of fibroblasts in the teleost fish gilthead seabream. *Mol Immunol* 2011;48(6-7):826-34.