

Hava Kompresörü ile Yaralanma Nedeni ile Transkonjonktival Orbita Amfizemi Gelişen Bir Olgu

A Case with Transconjunctival Orbital Emphysema Due to Air Compressor Injury

Emre ALTINKURT,^a
Özlem BALCI^a

^aGöz Hastalıkları Bölümü,
Medipol Üniversitesi Hastanesi,
İstanbul

Geliş Tarihi/Received: 31.12.2014
Kabul Tarihi/Accepted: 12.07.2015

*Bu çalışma, Türk Oftalmoloji Derneği
48. Ulusal Kongresi (5-9 Kasım 2014,
Antalya)'nda poster olarak sunulmuştur.*

Yazışma Adresi/Correspondence:
Emre ALTINKURT
Medipol Üniversitesi Hastanesi,
Göz Hastalıkları Bölümü, İstanbul,
TÜRKİYE/TURKEY
altinkurtemre@gmail.com

ÖZET On yedi yaşındaki erkek olgu, sağ gözden, hava kompresörüne takılı hortumla yaralanma hikâyesi ile acil polikliniğine başvurdu. Yapılan muayenede, sağ gözünün görmesi el hareketi düzeyinde idi. Bulbar konjonktivanın üst nazalinde laserasyon ve yaygın subkonjonktival hava bül-leri vardı. Ön kamarada hifema mevcuttu. Oküler ultrasonografide görüntü kalitesi kötü idi. Orbitanın bilgisayarlı tomografi ile incelenmesinde paranasal sinüs kırığı olmadığı, ancak globun ekvatoruna kadar uzanan ekstrakonakal serbest hava bulunduğu görüldü. Birinci haftadaki kontrolde amfizem ve hifema kayboldu. Görme keskinliği 10/10 olarak saptandı. Travma geçiren hastalardaki subkonjonktival amfizem genellikle paranasal sinüs kırığı nedeni ile gelişmektedir. Hava kompresörüne bağlı yaralanmalarda, paranasal sinüs kırığı olmadan da subkonjonktival amfizem görülebilmektedir. Hastaların çoğu selim seyirlidir ve kendi kendine düzelmektedir. Konjonktiva altındaki hava bülleri oküler ultrasonografinin görüntü kalitesini bozabilmektedir.

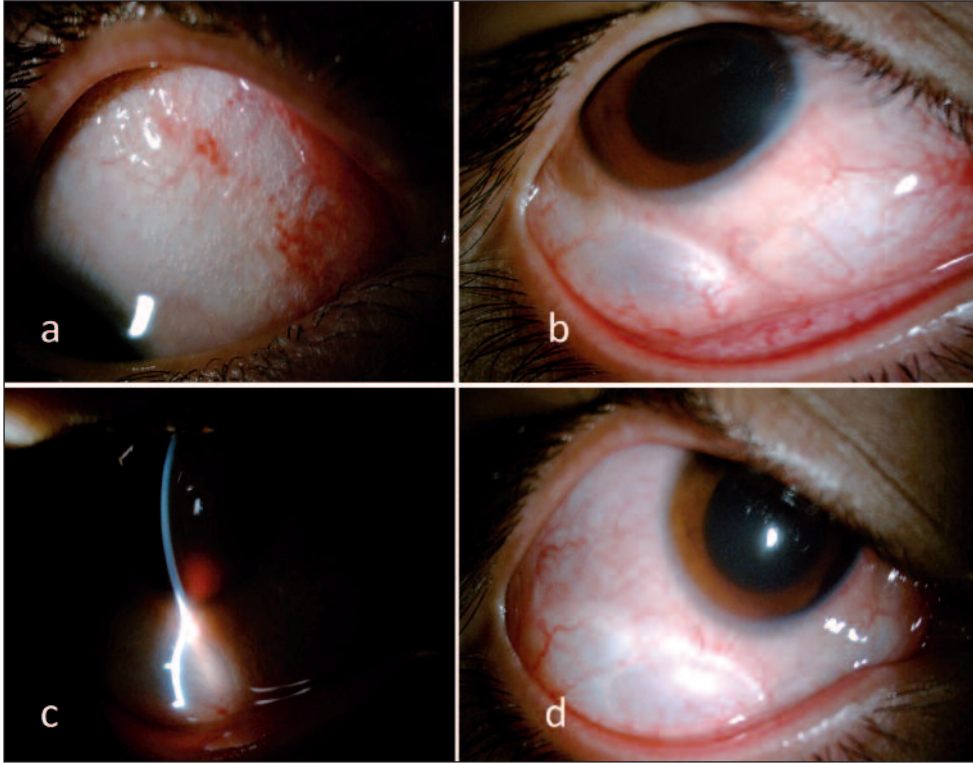
Anahtar Kelimeler: Amfizem; hava; basınç; konjonktiva; sıkıştırılmış hava; orbita hastalıkları

ABSTRACT A seventeen-year-old male patient injured from his right eye with an air compressor was admitted to emergency clinic. The visual acuity of the right eye was hand motion in his examination. There were many subconjunctival air bubbles and a conjunctival laceration on the upper-nasal side of the bulbar conjunctiva. There was hyphema in the anterior chamber. The image quality of the ultrasonography scan was not good enough. Computerized tomography scan of the orbit showed there was extraconal air which reach to the equator of the globe and there wasn't any paranasal sinüs fracture. On the first week control, emphysema and hyphema disappeared. Visual acuity was 10/10. The reason of the subconjunctival emphysema in trauma patients usually paranasal sinüs fracture. In the air compressor injuries, subconjunctival emphysema can be seen without any paranasal sinüs fracture. Most of the cases has good prognosis and heals spontaneously. The air bubbles under the conjunctiva lessen the quality of the ultrasonography scan.

Key Words: Emphysema; air; pressure; conjunctiva; compressed air; orbital diseases

Türkiye Klinikleri J Ophthalmol 2016;25(2):124-7

Orbita ve periorbital dokular içinde hava bulunmasına “orbita amfizemi” denilmektedir. Orbita amfizemi en sık paranasal sinüs kırıkları ve paranasal sinüs cerrahisi sonrası görülmektedir.¹ Orbita kırıklarının %50'sinde radyolojik olarak orbita içinde hava gösterilmiştir.^{2,3} Kuvvetli sümkürme sonrası da orbita amfizemi görülebilmektedir.⁴ Paranasal sinüs cerrahisi geçirmiş hastalarda uçak yolculuğu sırasında, basınç değişimlerine bağlı orbital amfizem geliştiği bildirilmiştir.⁵ Orbita kırığı



RESİM 1: Konjunktivada üst nazalde hava kompresörü hortumuna bağlı laserasyon ve subkonjunktival minik hava bülleleri (a), Alt temporalde geniş hava bülü (b), Ön kamarada hifema (c,d).

(Renkli hâli için Bkz. <http://www.turkiyeklinikleri.com/journal/oftalmoloji-dergisi/1300-0365/>)

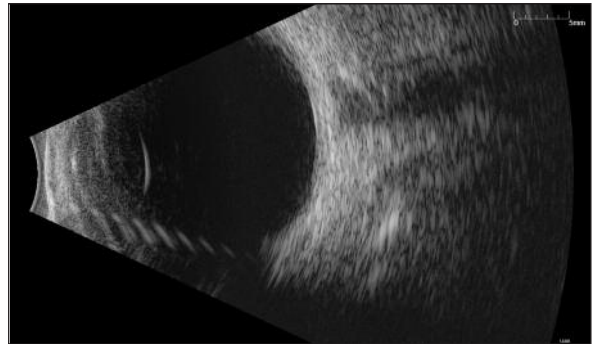
olmaksızın hava kompresöründeki basınçlı hava travmasına bağlı orbital amfizem nadir de olsa görülebilmektedir.

Bu çalışmada, hava kompresörüne bağlı orbita kırığı olmaksızın konjunktival ve orbital amfizem gelişen bir olgunun klinik ve radyolojik özelliklerini tanımlamak amaçlanmıştır.

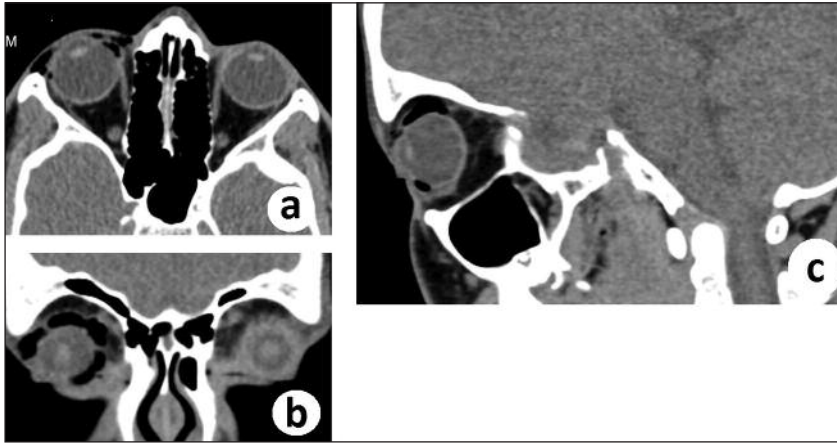
OLGU SUNUMU

On yedi yaşındaki erkek olgu, hava kompresörüne takılı hortumla yaralanma sonucu sağ gözde ağrı, şişlik ve bulanık görme şikâyetleri ile kliniğimize başvurdu. Olgudan bilgilendirilmiş olur formu alındı. Yapılan oftalmolojik muayenesinde; görmeleri sağ gözde el hareketi seviyesinde, sol gözde 10/10 idi. Biyomikroskopik muayenesinde sağ gözde kapaklar hafif ödemli, üst nazal bulbar konjunktivada 2 mm laserasyon, yaygın subkonjunktival hava bülleleri, ön kamarada 2 mm hifema mevcuttu. Pupilla yuvarlak, pupilla ışık refleksi zayıftı (Resim 1a-d). Glob hareketleri tüm bakış

yönlerinde serbest idi. Göz içi basıncı sağda 14 mmHg, solda 12 mmHg olarak saptandı. Dilate fundus muayenesinde sağ retina rekole idi, ancak hifema nedeni ile detay seçilemiyordu. Sol göz ön ve arka segment incelemesinde özellik yok idi. B mode ultrasonografi (USG)'de görüntü kalitesi kötü idi, net görüntü alınamadı (Resim 2). Orbitanın bilgisayarlı tomografi (BT) ile incelenme-



RESİM 2: B mode ultrasonografide subkonjunktival hava nedeni ile görüntü kalitesinin iyi olmadığı görülmektedir.

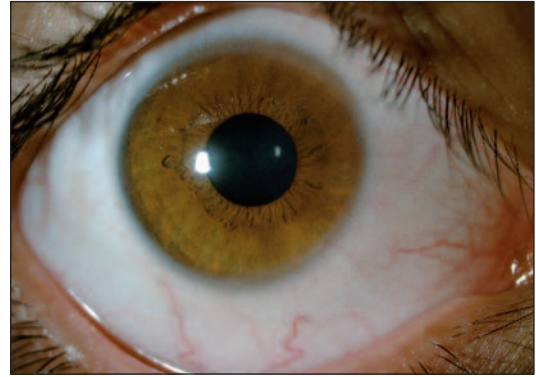


RESİM 3: Orbita bilgisayarlı tomografide amfizem radyolusen alanlar şeklinde görülmekte (a,b) ve globun ekvatoruna kadar uzandığı izlenmektedir (c).

sinde, paranasal sinüs kırığı olmadığı ve orbita içinde yabancı cisim bulunmadığı görüldü. Ancak, globun ekvatoruna kadar uzanan ekstrakonon hava ile uyumlu radyolusen alanlar bulunmakta idi (Resim 3). Olguya oral ve topikal antibiyotik, topikal steroid ve sikloplejik verildi. Üç gün sonraki kontrolde subkonjonktival amfizemin, birinci haftadaki kontrolde ise hifemanın kaybolduğu görüldü. Görme keskinliği 10/10 olarak saptandı (Resim 4). Daha sonraki izlemlerde herhangi bir patoloji saptanmadı.

TARTIŞMA

Travma geçiren hastalardaki subkonjonktival amfizem genellikle paranasal sinüs kırığı nedeni ile gelişmektedir. Orbita duvarında kırık olmaksızın basınçlı havaya ikincil orbita amfizemi nadir görülmektedir. Hava kompresörüne bağlı orbita amfizemi ilk olarak 1970 yılında bildirilmiştir.⁶ Basınçlı hava konjonktivadaki yırtıklardan geçip orbita septumunu delerek orbita içine, bazen de süperior orbital fissürden geçerek kafa içine kadar ilerleyebilmektedir.^{7,8} Kadavra orbitalarına basınçlı hava enjekte edilmiş ve orbita septumunu delmek için intraorbital 40-50 mmHg basıncın yeterli olduğu gösterilmiştir.⁹ Basınçlı havanın süperior orbital fissürden geçmesi için gereken basınç ise 75 PSI'dir.⁷ Subkütanöz ve subkonjonktival hava oküler USG'nin görüntü kalitesini bozabilmektedir. BT ile amfizemin yeri, büyüklüğü ve eşlik eden yabancı cisim varlığı ayrıntılı bir şekilde gösterilebilmektedir.



RESİM 4: Olgunun birinci haftadaki kontrolünde amfizemin ve hifemanın tamamen kaybolduğu gözlemlendi.

(Renkli hâli için Bkz. <http://www.turkiyeklinikleri.com/journal/oftalmoloji-dergisi/1300-0365/>)

Hava kompresörüne bağlı orbita amfizemi olgularının çoğu selim seyirlidir ve kendi kendine düzelmektedir. Retroseptal alanda hava bulunan hastalara kuvvetli sümkürme, üfleme, valsava gibi manevralardan kaçınmaları, dağcılık gibi yüksek bölgelerde yapılan aktiviteleri yapmamaları ve uçakla yolculukları varsa ertelemeleri önerilmektedir. Hava kompresörü basıncının çok yüksek olduğu travmalarda, oküler kompartman sendromu, santral retinal arter tıkanıklığı ve kompresyona bağlı optik atrofi ve görme kaybı bildirilmiştir.¹⁰⁻¹² Bu hastalarda göz içi basıncına dikkat edilmelidir. Yüksek göz içi basıncı olan hastalarda orbita içindeki hava intraorbital iğne ve kapalı sualtı drenajıyla boşaltılmalı, görme keskinliğinde azalma, göz hareketlerinde kısıtlılık, pupilla refleksinde bozulma, optik diskte ödem gibi kompresyon bulgu-

ları gelişen hastalarda acil lateral kantotomi ve kantolizis yapılmalıdır.^{2,13-15} Tüm hastalara orbita selülit profilaksisi amacıyla oral antibiyotik verilmelidir.

Olgumuzda görme azalması hifemaya ikincil idi. Göz içi basıncı normaldi ve optik sinir basısını düşündüren bir bulgu yoktu. Antibiyotik profilaksisi ve göz içi basıncı takibi yapıldı. Amfizem kendiliğinden kayboldu ve hifema rezorbe olduktan sonra görme keskinliği normale döndü.

Orbita amfizemleri genellikle paranazal sinüs kırığı nedeni ile gerçekleşmektedir. Kırık olmaksızın hava kompresörüne bağlı orbita amfizemi nadir görülmektedir.

Bu olgu, Türkçe literatürde daha önce bildirilmediği için değerli kabul edilmiştir. Hava kompresörüne bağlı yaralanmalar hakkında iş yeri hekimleri ve işçiler eğitilmeli, önleyici tedbirler alınmalı ve işçilere koruyucu gözlükler temin edilmelidir.

KAYNAKLAR

- Lloyd GA. Orbital emphysema. Br J Radiol 1966;39(468):933-8.
- Dobler AA, Nathenson AL, Cameron JD, Carpel ET, Janda AM, Pederson JE. A case of orbital emphysema as an ocular emergency. Retina 1993;13(2):166-8.
- Walsh MA. Orbitopalpebral emphysema and traumatic uveitis from compressed air injury. Arch Ophthalmol 1972;87(2):228-9.
- Rosh AJ, Sharma R. Orbital emphysema after nose blowing. J Emerg Med 2008;34(3):327-9.
- Monaghan AM, Millar BG. Orbital emphysema during air travel: a case report. J Craniomaxillofac Surg 2002;30(6):367-8.
- Hitchings R, McGill JI. Compressed air injury of the eye. Br J Ophthalmol 1970;54(9):634-5.
- Lubniewski AJ, Feibel RM. Traumatic air blast injury with intracranial, bilateral orbital, and mediastinal air. Ophthalmic Surg 1989;20(9):677-9.
- Kang BS. Disseminated head and neck emphysema with pneumocephalus due to air compressor injury to orbit. Am J Emerg Med 2007;25(2):223-5.
- Heerfordt CF. Über das emphysem der orbita. Albrecht von Graefes Arch für Ophthalmol 1904;58(1):123-50.
- Gross JG, Doxanas MT. Traumatic optic atrophy caused by compressed air. Ann Ophthalmol 1987;19(2):69-70.
- Zimmer-Galler IE, Bartley GB. Orbital emphysema: case reports and review of the literature. Mayo Clin Proc 1994;69(2):115-21.
- Jordan DR, White GL Jr, Anderson RL, Thiese SM. Orbital emphysema: a potentially blinding complication following orbital fractures. Ann Emerg Med 1988;17(8):853-5.
- Cartwright MJ, Ginsburg RN, Nelson CC. Tension pneumo-orbitus. Ophthalm Plast Reconstr Surg 1992;8(4):303-4.
- Benharbit M, Karim A, Lazreq M, Mohcine Z. [Emergency treatment of post-traumatic orbital emphysema: a case report]. J Fr Ophthalmol 2003;26(9):957-9.
- Fleishman JA, Beck RW, Hoffman RO. Orbital emphysema as an ophthalmologic emergency. Ophthalmology 1984;91(11):1389-91.