

Glokom Cerrahisinde Topikal Mitomisin-C Uygulaması

Necdet A, BEKİR*, Kıvanç GÜNGÖR**

ÖZET

Bu çalışmada Mitomisin-C'nin etkinliğini ve güvenilirliğini araştırmak için glokom tanısı alan 30 olguya trabekülektomi ameliyatı sırasında topikal Mitomisin-C uygulandı, Postoperatif dönemde göz içi basıncı, fleb kabarıklığı, ön kamara derinliği ve komplikasyonlar yönünden elde ettiğimiz sonuçları trabekülektomi sırasında topikal Mitomisin-C uygulanmayan 30 glokomlu olgu ile karşılaştırdık. Mitomisin-C uygulanan olgularda göz içi basıncının uygulanmayan olgulara oranla erken dönemde anlamlı derecede ve uzun süreli daha düşük seyrettiğini, topikal mitomisin-C uyguladığımız olgularda postoperatif dönemde daha iyi fleb kabarıklığı ve kistik-avasküler fleb oluştuğu, ön kamara derinliğinin daha önce oluştuğunu ve daha iyi korunduğunu gözledik.

Anahtar Kelimeler: Glokom, Trabekülektomi, Mitomisin-C

T Klin Oftalmoloji 1998, 5: 298-303

SUMMARY

TOPICAL MITOMYCINE-C APPLICATION IN GLAUCOMA

In this study, we researched the efficacy and the safety of topical Mitomycine-C which was applied to 30 glaucoma cases during the trabeculectomy procedure. In the postoperative period the result determined as intraocular pressure, fleb bulge, anterior chamber depth and complications were compared with 30 glaucoma cases to which topical Mitomycine-C was not applied through trabeculectomy.

We observed that intraocular pressure maintains at a significant lower level for prolonged period and better fleb structure (cystio-avascular) in trabeculectomy with Mitomycine-C group when we compare with trabeculectomy without Mitomycine-C group. We also observed that anterior chamber depth was provided earlier and preserved more effectively in trabeculectomy with Mitomycine-C group than trabeculectomy without Mitomycine-C group.

Key Words: Gfaueoma.Trabecuiectomy, Mitomycine-C

T Klin J Ophthalmol 1996, 5 ; 298-303

Geliş Tarihi 28.09,1995

Doç.Dr. Gaziantep ÜTF. Göz Hast. ABD.,
Dr. Gaziantep ÜTF. Göz Hast. ABD.,

Yaşama Adresfc Necdet A. BEKİR
Gaziantep ÜTF. Göz Hast. ABD.,
27070 Koiejtepe, GAZİANTEP

* Bu çalışma 20.5.1995 tarihinde Türk Oftalmoloji Derneği Konya şubesinde Antalya'da düzenlenen "Güncel Oftalmoloji" panelinde sunulmuştur

Giriş

Filtran glokom cerrahisinin ana amaçlarından biri hümör aközünü ön kamaradan subkonjonktiva! alana alternatif bir yolla drenajını sağlayıp göz içi basıncının düşürülmesidir. Postoperatif başarısızlığın en önemli nedenlerinden biri ise yara iyileşme işleminde skleral-konjonktival yüzeyde görülen, subkonjonktival fibroblastların migrasyonu ve proliferasyonudur(1-3). Günümüze değin yapılan araştırmalarda fibroblastların bu işlemi inhibe etmek amacıyla çeşitli antimetabolitler

GLOKOM CERRAHİSİNDE TOPİKAL MİTOMİSİN-C UYGULAMASI

deneyisel olarak hayvanlarda ve insanlarda kullanılmıştır(4-7).Bir çok dezavantaja sahip olmasına rağmen önceleri sıklıkla 5-fluorourasil (5-FU) kullanılmıştır. Dozların uzun bir süre tekrarlanması, direkt fleble topikal uygulanamayışı, subkonjonktival injeksiyon sırasında hastaya verilen rahatsızlık, korneada sıklıkla epitel defektlerine rastlanması ve konjonktiva kaçaklarının görümesi 5-FU'in en önemli dezavantajlarından.

Yamamoto ve arkadaşları (8) yaptıkları deneysel çalışmada tavşan subkonjonktival fibroblastlarının hareket ve proliferasyonuna 5-fluorourasil ve Mitomisin-C'nin ne gibi etkileri olduğunu araştırdıklarında; her iki ajanın da fibroblast proliferasyonu üzerinde doz ve zamana bağlı bir engelleme oluşturduklarını gözlemişlerdir. İnhibitör etkinin düşük dozlarda (0.33 mg/Lt. 5-FU, 0.001 mg/Lt. Mitomisin-C) ve erken dönemde geriye dönüşebileceği gösterilmiştir.Yine bu çalışmada hücre iskeletinin en önemli bölümü olan hücre içi kontraktıl protein F-actin'in her iki grupta da hiçbir tedaviye maruz kalmayan gruba oranla önemli olabilecek bir değişikliğe sahip olmaması , 5-FU ve Mitomisin-C'nin fibroblastların hareketinden çok proli-ferasyonunu engellediği ve Mitomisin-C'nin antiproliferatif etkisinin 5-FU'den yüz defa daha potent olduğu bildirilmiştir. Aynı çalışmada diğer bir ilginç nokta da 5-FU'in antiproliferatif etkisinin 7.günde sabit bir değere ulaştığı ve değişmediği oysa Mitomisin-C'nin bu etkisini çok daha kısa sürede gösterdiği ve sabit değere ulaştığıdır.

Bu amaçla çalışmamızda trabekülektomi ameliyatı sırasında uygulanan topikal Mitomisin-C'nin göz içi basıncı, fleb kabarmışlığı, ön kamara derinliği ve komplikasyonlar açısından trabekülektomi sırasında Mitomisin-C uygulanmayan gruba oranla farklarını incelemeye çalıştık.

Materyel ve Metod

Çalışmaya Kasım 1993-Aralık 1994 arasında topikal mitomisin-C uygulanarak opere edilen 20'si erkek,10'u kadın toplam 30 glokomlu olgu (primer açık açılı 11 olgu, dar açılı 11 olgu, neovasküler glokom 1 olgu, sekonder glokom 6 olgu, glokom ameliyatı: 1 olgu) ile, peroperatif topikal mitomisin-C uygulanmayan 15'i erkek,15'i kadın toplam 30 glokomlu olgu (primer açık açılı 12 olgu, dar açılı 13 olgu, neovasküler glokomlu 2 olgu, sekonder glokomlu 2 olgu, glokom ameliyatı: 1 olgu) dahil edildi (Tablo 1).

Olguların tümüne rutin oftalmolojik muayeneden sonra,bilgisayarlı görme alanı yapıldı. Göz içi basınçleri 22 mmHg altındaki olgular bu çalışma kapsamına alınmadı.

Tablo 1. Mitomisin-c uygulanan ve uygulanmayan olguların glokom tiplerine göre dağılımları.

Tanı	Mitomisin-C	
	uygulanan grup (n=30)	Uygulanmayan grup (n=30)
Primer açık açılı glokom	11	12
Dar açılı glokom	11	13
Sekonder glokom	6	2
Neovasküler glokom	1	2
Glokom ameliyatlısı	1	1
Toplam	30	30

Operasyondan önce 5 cc %5'lik dekstroz ile dilüe edilen 2mg'lık potansiyel maddesi olan Mitomisin-C Kyowa flakonu hazırlandı. Trabekülektomi sırasında limbus tabanlı konjonktiva kaldırıldı, sklera 4x2 mm'lik fleb oluşturulacak şekilde disseke edildi, Mitomisin-C 0.4 mg/ml olacak şekilde 4x3 mm'lik ebatlarda kesilen mikrosponga emdirildi, skleral yatağa, tenon ve subkonjonktival alanı etkileyecek şekilde uygulandı.Sponge 5 dakika süre ile bekletildi. Sürenin bitiminden sonra en az 15 cc BSS solüsyonu ile dikkatli bir şekilde irriga edildi. Trabekülektomi aşamaları tamamlandıktan sonra fleb 2 adet 10/0 monoflaman sütür ile kapatıldı.Konjonktiva bipolar koterizasyon ile kapatıldı; subkonjonktival antibiyotik-kortikosteroid uygulanarak operasyon tamamlandı.

Postoperatif olarak tüm olgularımızın göz içi basıncı, kornea saydamlığı, flebin durumu, ön kamara derinliği değerlendirildi. Sonuçlar 1.hafta, 1.ay, 3.ay ve 6.ay-sonrası olarak kaydedildi. Oküler hipotoni için 1.hafta ve 1.ay sonundaki göz içi basınç değerleri birlikte değerlendirildi ve her iki ölçümede de 5 mmHg ve daha düşük değerler oküler hipotoni olarak değerlendirildi. Flebin kabarmışlığı, kistik ve avasküler olup olmadığına bakıldı. Ön kamara derinliği ise 1991 yılında Costa (9) tarafından oluşturulan skalaya göre değerlendirildiği (a-grade); periferik iridokorneal dokunma, (b-grade); periferik ve santral iridokorneal dokunma, (c-grade); lens-korneal dokunmanın olduğu tamamen dar ön kamara. Erken veya geç dönemde oluşabilecek komplikasyonlar kaydedildi.

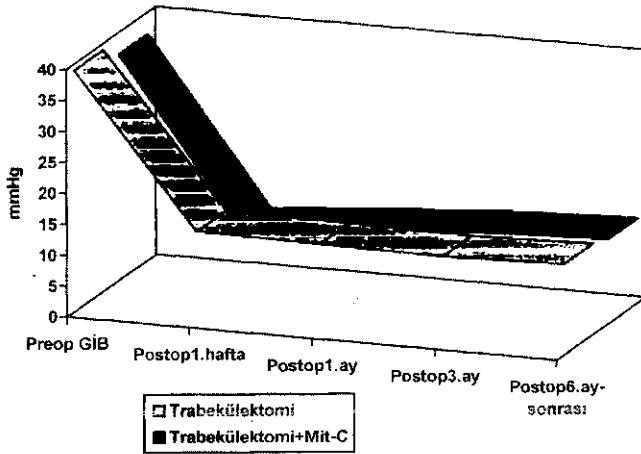
Sonuçlar ortalama değerleri ve standart sapmaları ile saptandı.Student's t testi ile her iki grup karşılaştırıldı. P değerleri 0.05'den küçük değerler istatistik olarak anlamlı kabul edildi.

Olgular ve Bulgular

Çalışmaya alınan olguların ortalama yaş, cins, ortalama takip süreleri (Tablo-2)'de görüldüğü gibidir. Mitomisin-C uygulanan olguların ortalama yaşı 56.7 ± 7.1 , 10'u kadın, 20'si erkek, ortalama takip süreleri ise 10.4 ± 4.1 ay idi, Mitomisin-C uygulanmayan olguların ortalama yaşı 61.8 ± 10.5 , 15'1 kadın 15'i erkek, ortalama takip süresi ise 16.7 ± 6.5 ay idi.

Tablo 2. Mitomisin-C uygulanan ve uygulanmayan olguların ortalama yaş, cins ve takip süreleri.

	Mitomisin-C uygulanan grup (n=30)	Uygulanmayan grup (n=30)
Ortalama		
Yaş (Yıl)	56.7 ± 7.1	61.8 ± 10.5
Cins K/E	10/20	15/15
Ortalama takip süresi	10.4 ± 4.1 (6-16) ay	16.7 ± 6.5 (6-27) ay



Şekil 1. Mitomisin-C uygulanan ve uygulanmayan olguların ortalama preoperatif, postoperatif göz içi basınç değerlerinin karşılaştırılması.

Topikal Mitomisin-C uygulanan ve uygulanmayan olguların ortalama preoperatif göz içi basıncı ve postoperatif 1. hafta, 1. ay, 3. ay ve 6. ay-sonrası ortalama göz içi basınçları karşılaştırıldığında 1. hafta ve 1. ay sonundaki değerler mitomisin-C kullanılan grupta anlamlı olarak daha düşük bulunmuştur ($p < 0.001$). 3. ay'dan itibaren her iki grup arasında belirgin bir fark olmasına rağmen bu fark istatistik olarak anlamlı değildir ($p > 0.05$) (Tablo 3).

Olgularımızı flebin durumuna göre değerlendirdi-

Tablo 3. Mitomisin-C uygulanan ve uygulanmayan olguların ortalama preoperatif, postoperatif göz içi basınç değerleri.

	Mitomisin-C uygulanan grup (n=30)	Uygulanmayan grup (n=30)	p
Ortalama preoperatif GİB (mm Hg)	36.47 ± 9.45 (22-56)	39.03 ± 12.65 (22-69)	> 0.05
Ortalama postoperatif GİB (mm Hg)			
1. hafta	10.07 ± 2.30 (5-16)	14.73 ± 4.74 (8-23)	< 0.001
1. ay	11.63 ± 2.88 (8-197)	14.43 ± 3.91 (7-23)	< 0.001
3. ay	12.87 ± 2.46 (8-18)	14.10 ± 3.00 (8-19)	> 0.05
6. ay sonrası	13.63 ± 2.46 (9-18)	14.57 ± 3.32 (8-20)	< 0.05

ğimizde (Tablo 4)'de görüldüğü gibi, topikal mitomisin-C uygulanan olguların 29'unda (%96.7) fleb kabarıklık, bir olguda (%3,3) fleb düz ve 24 olguda (%80) kistik-avasküler görünümdeydi. Topikal mitomisin-C uygulanmayan grupta ise 26 olguda (%86.7) fleb kabarıklık, 4 olguda (%13.3) fleb düz, sadece 7 olguda (%35) kistik-avasküler fleb görüldü.

Topikal mitomisin-C uygulanan grupta ön kamara derinliği 4 olguda (% 13.3) (a-grade), 1 olguda (% 3.3) (b-grade) olmak üzere toplam 5 olguda (%16.6) dar olarak değerlendirildi. Mitomisin-C uygulanmayan grupta ise ön kamara derinliği 2 olguda (a-grade) (%6.6), 2 olguda (b-grade) (% 6.6) olmak üzere toplam 4 olguda (% 13.3) dar olarak değerlendirildi (Tablo 5). Her iki grupta da (c-grade)'de ön kamara darlığına sahip olgumuz yoktu.

Komplikasyonlar açısından her iki grup mukayese edildiğinde (Tablo 5); topikal Mitomisin-C uygulanan grupta katarakt oluşumu 4 olguda (%13.3), kornea epitel defekti 2 olguda (%6.6), sıvışık hemoraji 1 olguda (%3.3) saptandı. Oküler hipotoni ise sadece 1 olguda (%3.3) gözlemlendi. Mitomisin-C uygulanmayan grupta ise katarakt oluşumu 4 olguda (%13.3), kornea epitel defekti 1 olguda (%3.3), sıvışık hemoraji 2 olguda (%6.6) gözlemlendi. Komplikasyonlar göz önüne alındığında istatistik olarak iki grup arasında belirgin bir fark bu-

GLOKOM CERRAHİSİNDE TOPIKAL MITOMİSİN-C UYGULAMASI

Tablo 4. Mitomisin-C uygulanan ve uygulanmayan grupta rasyon flebinin durumu ve görünümü.

	Mitomisin-C uygulanan grup (n=30)		Uygulanmayan grup (n=30)	
	Sayı	%	Sayı	%
Filtrasyon Flebinin Durumu				
Kabarık	29	96.7	26	86.7
Düz	1	3.3	4	13.3
Filtrasyon Flebinin Görünümü (kistik-avasküler)	24	80	7	35

Tablo 5. Mitomisin-C uygulanan ve uygulanmayan grupta postoperatif komplikasyonların dağılımı.

Komplikasyonlar	Mitomisin-C uygulanan grup (n=30)		Uygulanmayan grup (n=30)	
	Sayı	%	Sayı	%
Ön kamara darlığı	5	16.6	4	13.3
Katarakt	4	13.3	4	13.3
Kornea epitel defekti	2	6.6	1	3.3
Hifema	1	3.3	2	6.6
Oküler hipotoni	1	3.3	0	-
Konjonktiva kaçağı	0	-	0	-
Koroid dekolmanı	0	-	0	-

lunamadı, ayrıca her iki grupta konjonktival kaçak ve koroid dekolmanına rastlanmadı.

Tartışma

Mitomisin-C'nin gözde topikal uygulanımı Kunitomo'nun (10) pterijyum ekstirpasyonlarından sonra oluşan nüksleri önleyebileceğini bildirmesiyle başladı. 1983'de Chen'in (5) topikal mitomisin-C'nin filtran glokom cerrahisinde yardımcı ajan olarak kullanımını önermesiyle mitomisin-C ile ilgili çalışmalar değişik bir boyut kazanmıştır.

Yamamoto ve arkadaşlarının (8) çalışmalarında Mitomisin-C'nin 5-FU'deki gibi postoperatif ilk 1-2. haf-

tada yapılan 7-14 subkonjonktival injeksiyondan çok, peroperatif, direkt olarak filtrasyon sahasına yönelik, sadece bir kez topikal uygulama ile kullanılması gerektiği gösterilmiştir(9,11-13). Bizim çalışmamızda her iki grupta primer trabekülektomiye giden olgularımızın postoperatif herhangi bir dönemdeki komplikasyondan dolayı tekrar bir cerrahi prosedüre gerek duyulmadı. Her iki grup arasında postoperatif göz içi basınç değeri açısından 1.hafta ve 1. ay sonunda yapılan ölçümlerin Mitomisin-C uygulanan olgular lehine ileri derecede anlamlı olması, hatta 3.ay, 6.ay-sonrası dönemde yapılan ölçümlerin Mitomisin-C lehine belirgin olarak düşük olmasına rağmen istatistiki olarak anlamlı olmaması, bize mitomisin-C uygulanan olgularda daha etkili göz içi basıncı, kontrolü sağlandığını gösterdi (Tablo-3).

Olgularımızın filtrasyon fleblerinin kabarık olup olmadığına ve filtrasyon flebinin görünümüne baktığımızda (Tablo-4) mitomisin-C uygulanan grupta 29 olguda (%96.7) fleblerin kabarık ve 24 olguda (%80) kistik-avasküler görünümünde olduğunu belirledik. Mitomisin-C uygulanmayan grupta ise fleb 26 olguda (%86.7) kabarıktı ve sadece 7 olguda (%35) kistik-avasküler görünümdeydi. Bu sonuçlar istatistiki olarak Mitomisin-C uygulanan grup lehine anlamlıydı. Kitazavva ve arkadaşlarının (1) onyediyedi vakalık serisinde fleb kabarıklığı Mitomisin-C uygulanan grupta % 100 oranında, kistik avasküler görünüm ise % 94.9 oranında gözlenmiştir (Tablo 6). Aynı çalışmada 5-FU uygulanan olgulardaki kabarık fleb oranı %80, kistik-avasküler görünüm ise %46.6 oranında saptanmıştır.

Ön kamara darlığı bizim çalışmamızda Mitomisin-C uygulanan grupta toplam 5 olguda (%16.6), uygulanmayan grupta ise toplam 4 olguda (%13.3) sap-

Tablo 6. Mitomisin-C uygulanan olgularımızın postoperatif fleb durumu ve görünümünün diğer çalışmalann değerleri ile karşılaştırılması.

	Olgularımız (n=30)		Kitazavva ark. (n=30)	
	Sayı	%	Sayı	%
Filtrasyon Flebinin Durumu				
Kabarık	29	96.7	17	100
Düz	1	3.3	0	-
Filtrasyon Flebinin görünümü				
(kistik-avasküler)	24	80	1	94.9

Tablo 7, Mitomisin-C uygulanan olgularımızda postoperatif süreçte gözlenen komplikasyonların diğer araştırmacıların sonucunu ile karşılaştırılması

Komplikasyonlar	Olgularımız (n=30)		Kitazavva ve ark. (n= 17}		Costa ve ark. (n=51)	
	Sayı	%	Sayı	%	Sayı	%
Ön kamara darlığı	5	16.6	8	47	7	13.7
Katarakt	4	13.3	-	-	8	15.7
Kornea epitel defekti	2	6.6	2	12	3	5.9
Hifema	1	3.3	2	12	4	7.8
Oküler hipotoni	1	3.3	5	29	3	5.9
Konjonktiva kaçağı	0	-	3	18	0	-
Koroid dekolmanı	0	-	4	24	11	21.5

tandı ve istatistikî olarak aradaki fark anlamsızdı. Bu oranı Costa ve arkadaşları (9) % 13.7, Kitazawa ve arkadaşları (1) %47 bulmuşlardı (Tablo 7). 5-FU için aynı oran Kitazawa'nın (1) çalışmasında %40 idi.

Karşılaştığımız komplikasyonlar açısından değerlendirildiğimizde (Tablo-5/Tablo-7), 6. ay-sonrakî süreçte katarakt oluşumuna bakıldığında oran her iki grupta 4 olgu (% 13.3) ile eşit bulundu. Bu oranı Costa ve arkadaşları (9) %15.7 bildirmişlerdi.Kornea epitel defekti Mitomisin-C uygulanan grupta 2 (%6.6), uygulanmayan grupta ise 1 olguda (%3.3) gözlemlendi ve aradaki fark istatistiksel olarak anlamlı değildi. Bu oranlar literatürde Costa ve arkadaşlarının (9) çalışmasında %5.9, Kitazavva ve arkadaşlarının (1) çalışmasında ise %12 idi. 5-FU ile yapılan tüm çalışmalarda ise aynı oran ortalama %50'nin üzerindeydi (1,3,4).

Sıvışık hemorajî veya hifema görülme oranı (Mitomisin-C uygulanan 1(%3.3), uygulanmayan grupta ise 2 olgu (%6.6) idi, istatistikî fark anlamlı bulunmadı. Aynı oran Costa ve arkadaşlarının(9) çalışmasında %7.8, Kitazavva ve arkadaşlarının (1) çalışmasında ise % 12 idi.

Oküler hipotoni mitomisin-C uygulanan olgularda en önemli komplikasyonlardan biridir. Ancak bizim olgularımızda sadece 1 olguda (%3.3) gözlemlendi, mitomisin-C uygulanmayan grupta ise oküler hipotoni saptanmadı.Oküler hipotoni saptanan olgumuzda 4.hafta sonunda göz içi basıncı 8 mmHg, B.eydart iti-

baren ise 10 mmHg değerine ulaştı. Görme ise snellen eşeline göre 1 sıra azaldı. Literatürde oküler hipotoni görülme sıklığı Costa ve arkadaşları (9) % 5.9, Kitazavva ve arkadaşları (t) %29, Zacharia ve arkadaşları (12) %7 olarak bildirmişlerdir.Skuta ve arkadaşları (11) ise 5 dakika süre ile 0.5 mg/mi. mitomisin-C uygulayarak yaptıkları çalışmalarında sadece 1 olguda (%5) oküler hipotoni gözlemişlerdir.

Hiç bir olgumuzda konjonktival yara kaçağı ve koroid dekolmanı saptanmadı.Bu komplikasyonların görülme oranları sırasıyla Costa ve arkadaşlarının (9) çalışmasında %0.00,%21.5 Kitazawa ve arkadaşlarının (1) çalışmasında ise % 18, %24 idi (Tablo 7).

Sonuç olarak; göz içi basıncının **topikal** mitomisin-C uygulanan olgularda erken dönemde **anlamlı** derecede ve uzun süreli olarak düşük seyrettiğini gözledik.Topikal mitomisin-C uyguladığımız olgularda postoperatif dönemde daha iyi fleb kabarıklığı ve **kistik**-avasküler fleb oluştuğu, **ön** kamara derinliğinin daha önce oluştuğu ve daha iyi korunduğunu, mitomisin-C ile görülen komplikasyonların diğer ajanlara göre daha az rastlandığını da göz önüne alırsa topikal mitomisin-C'nin filtran glokom cerrahisinde uygulanabilir, **iyi** bir antimetabolit ajan olduğunu önerebiliriz.

Kaynaklar

1. Kitazawa Y, Kawase K, Matsushita H, Minobe M. Trabeculectomy with mitomycin (a comparative study with 5-fluorouracil). Arch Ophthalmol, 1991; 109:1693-98.
2. Verweij J, Pineda HM. Mitomycin - C : Mechanism of action, usefulness and limitations. Anti-Cancer drugs, 1990; 1:5-13.
3. Khaw PT, Sherwood MB, Mackay SLD, Rossi MJ, Schultz G. Five-minute treatments with fluorouracil, floxuridine and mitomycin have long terms effects on human Tenon's capsule fibroblasts. Arch Ophthalmol, 1992; 110:1150-1154.
4. Gresse! MG, Parrish RK Jr, Folberg R: 6-fluorouracil and glaucoma filtering surgery.I:An animal model .Ophthalmology, 1984;91:378-383,
8. Chen CW,: Enhanced intraocular pressure controlling effectiveness of trabeculectomy by local application of mitomycin-C, Trans Asia - Pacific Acad Ophthalmol, 1983; 9:172-177.

GLOKOM CERRAHİSİNDE TOPİKAL MİTOMİSİN-C UYGULAMASI

6. Kay JS., Fryczkowski AW., Litin BS., Chvavit M., Jones MA., Ferschler J. : Deliver/ of antifibroblasts agents as ad-juncts to filtering surgery -part II , delivery of 5-fluorouracil and bleomycin in a collagen implant: pilot study in the rabbit. *Ophthalmic Surgery*, 1986; 17: 796-801.
7. Lee DA., Flores RA., Anderson PJ.: Glaucoma filtration surgery in rabbits using bioerodible polymers and 5-fluorouracil. *Ophthalmology*, 1987; 94:1523-1530.
8. Yamamoto,T.,Varani,J.,Soorig,HK.,Lichter,PR. Effect of 5-fluorouracil and mitomycin-C on cultured rabbit subconjunctival fibroblasts.*Ophthalmology*, 1990; 37:1202-1210.
9. Costa VP., Moster MR., Wilson RP., Schmidt CM., Gandham S., Smith M.: Effects of topical mitomycin-C on primary trabeculectomies and combined procedures. *B J Ophthal-mol*, 1993; 77:693-7.
10. Hayasaka S., Nöda S., Yamamoto Y., Setogawa T. Post-operative instillation of mitomycin-C in the treatment of recurrent pterygium. *Ophthalmic surgery*, 1989; 20: 580-583.
11. Skuta GL, Beesen CC, Higginbotham EJ., Lichter PR, Müsch DC, Bergstrom TI.: Intraoperative mitomycin versus postoperative 5-fluorouracil in high risk glaucoma filtering surgery. *Ophthalmology*, 1992; 99: 43 8-444.
12. Zacharia P., Deppermann SR, Schuman JS.: Ocular hypotony after trabeculectomy with mitomycin-C. *Am J Ophthalmol*, 1993; 116:314-326.
13. Turaç!) ME., Gündüz K., Aktan G., Sencer H. Mitomrsin ile trabekülektomi sonuçlarımız. *17.Ulus Turk Oftal Kong, Cilt 2*, 1993; 1211-1221.