

TEMEL TIP BİLİMLERİ

Histoloji-Embriyoloji

Epidermal Langerhans Hücreleri

Dr.Sevinç GÜLER*
Prof.Dr.Ülken ÖRS*

ilk kez 1868'de Paul Langerhans, henüz 24 yaşında Berlin Patoloji Enstitüsünde tıp öğrencisi iken, epidermin suprabazal bölümünde altın klorit ile (+) boyanma özelliği gösteren dendritik hücre toplulukları tanımlamış ve bu hücreleri Langerhans hücreleri (LH) olarak isimlendirmiştir (1).

Bir yüzyıl kadar sessiz kalan bu konu 1961'de Birbeck ve arkadaşlarının vitiligo ultrastrüktür çalışmaları sırasında, dendritik hücrelerin sitoplazmalarında karakteristik çubuk yada raket biçimli granülleri gözlemleriyle tekrar gündeme gelmiştir (2). Bu çalışmadan dört yıl sonra, Histiositosis X hastalığı LH'lerinde bu tipik granüllerin aşırı biçimde arttığı görülmüş ve bu hastalığa LH granülozomatosisi denilmiştir (3). Ayrıca, sayılarının deride allerjik kontakt reaksiyonlarda ve mycosis fungoides hastalığında da arttığı, aksine çeşitli viral hastalıklarda, örneğin siğillerde, molluskum kontagi yozumunda, ultraviyole ışınlarına maruz kalmada ve radyoterapiden sonra azaldığı, yapılan çeşitli araştırmalar sonucunda saptanmıştır (4).

Son 15-20 yıl içerisinde immünoloji ve deneysel biyoloji alanlarındaki ilerlemeler ve yapılan çok sayıda çalışmaları LH granüllerinin kökenlerinin ve fonksiyonlarının açıklanmaları yönünden önemli adımlar atılmıştır (5-7). 1970'li yıllarda LH'lerinin T lenfositlerine antijen sunucu özellikleri olduğu ileri sürülmüş ve deri ile ilişkili lenfoid dokunun (skin-associated lymphoid tissue: SALT) en önemli elemanı oldukları saptanmıştır (8). Allerjik kontakt dermatit vakalarında, gecikmiş tip aşırı duyarlılıkta ve son olarak AIDS patogenesisinde önemli rol oynayabilecekleri kabul edilmiştir (9).

Köken ve Embriyolojileri

Langerhans hücrelerinin kökenleri uzun süre tartışılmıştır. Paul Langerhans bu hücreleri tanımladığı zaman, altın klorit'le boyandıkları için epidermal sinir hücreleri olabileceklerini ve nöral kökenli olduklarını düşünmüştür (1). 1950-60 yılları arasında LH'lerinin melano-

sitlerle yakın ilişkide oldukları gözlenmiş ve bu hücrelerin melanositlerden köken aldıkları ileri sürülmüştür (2,10). Bugün, çeşitli histokimyasal ve immünohistokimyasal yöntemlerle yapılan çalışmalar sonucunda LH'lerinin kemik iliğinden köken aldıkları ve monosit-fagositik sistemin bir üyesi oldukları kabul edilmektedir (11).

LH'leri lenforetiküler hücrelerde bulunan yüzey reseptörlere sahiptirler. C3 ve IgG'nin Fc kısmına karşı reseptörler içerirler (12). Bu hücrelerde ayrıca OKT-G antijen (Leu-G ya da CD1a) ve doku uygunluk kompleksi 11 grubundan HLA-DR antijen (MHC class II, 1a antijen) gösterilmiştir (13,14). Hemopoetik öncül hücrelerde bulunan bir glikoprotein olan lökosit antijeni de taşıdıkları bulunmuştur (15).

Radyasyon uygulanmış ve kemik iliği transplantasyonu yapılmış hayvanlarda verici kökenli epidermal LH'lerine rastlanılmıştır. Murphy ve arkadaşları kemik iliği transplantasyonundan sonra hastalardan alınan deri biyopsilerinde, fagositik dermal makrofajların LH'lerine dönüştüğünü göstermişlerdir (16). Kemik iliği transplantasyonu öncesi uygulanan radyoterapi ve kemoterapi LH'lerini azaltmaktadır, bu araştırmacılar, transplantasyondan sonraki erken dönemde epidermiste OKT-G ile, boyanan dendritli hücreler saptamışlar; elektron mikroskopunda bu hücrelerin sitoplazmalarında çok sayıda primer lizozom, fagolizozom ve melanin pigmenti bulmuşlarsa da spesifik Birbeck granüllerini içermediklerini saptamışlardır. Transplantasyondan sonraki 5-7. haftalarda, bu hücrelerin fagolizozomlarını ve melanin pigmentlerini kaybederken Birbeck granüllerinin ortaya çıktığını gözlemişlerdir. Langerhans hücrelerinin mitotik aktiviteleri de vardır (17). Epidermiste sayıları steroid veya radyasyonla azaltıldıktan sonra tekrar artmaları bu görüşü desteklemektedir.

LH'lerinin ara biçimleri (indeterminate form) bulunmaktadır. Bu hücreler enzim ve antijen özellikli yönünden LH'lerine benzerler fakat sitoplazmalarında Bir-

* Hacettepe Üniversitesi Tıp Fakültesi
Histoloji-Embriyoloji BD, ANKARA

beck granülleri içermezler. OKT-G antijen ve S-100 proteini için immün boyanma gösterirler. Bu hücrelerin monositlerden köken almış LH öncüleri oldukları düşünülmektedir (18). Behçet hastalığında, bu ara biçimlerin arttığı gösterilmiştir (19).

Gebeliğin 6-7. haftalarındaki embriyonda Langerhans hücreleri epidermiste gösterilmiştir. Bu dönemde adenozintrifosfaz (ATPaz) ve HLA-DR antijeni için boyanmaları (+), fakat OKT-G antijeni için (-)'dir. Gebeliğin 60. gününde bu hücreler OKT-G antijeni için boyanmaya başlarlar ve 80-90. günlerde OKT-G antijen (+) hücre sayısı, ATPaz (+) olanlarla eşit olur (20). Bu dönemde hücreler az sayıda, küçük ve daha az dendritiktirler. Sayıları milimetrede 100 kadardır. Fetal epidermiste LH'leri S-100 proteini ile gösterilemezken, doğumdan bir gün sonra aynı protein ile boyanmaya başlarlar (21). EM ile gebeliğin 10-11. haftalarında fetüste LH granülleri görülebilmektedir.

Yerleşim yerleri

Langerhans hücreleri, başlıca çok katlı yassı epitelde, dermal bağ dokusunda, dermal lenfatik damar kılıfında ve lenf nodlarında olmak üzere tüm vücutta dağılmış olarak bulunurlar (4,22). Ayrıca deri eklerinden yağ bezlerinde, apokrin ter bezlerinde, kıl kökü kılıfında, timusta, diş etlerinde, yanakta, dilde, nazofarinksde, tonsillalarda, servikste ve vaginada epitellerde buldukları gösterilmiştir (23).

Morfolojik Özellikleri

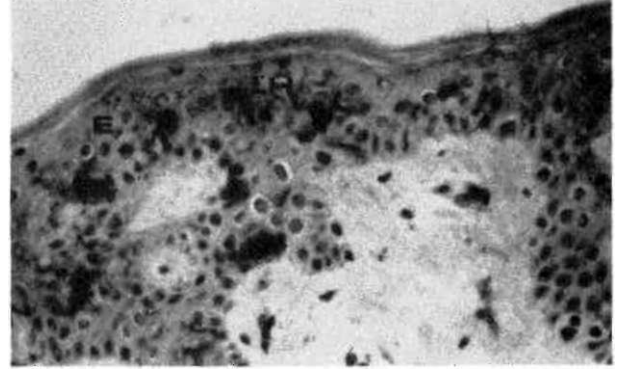
Epidermiste keratinositler, melanositler ve Merkel hücreleri ile birlikte bulunan bu hücreler, suprabazal bölgede (stratum spinosum'da) yerleşmişlerdir. Dendritik biçimli hücrelerdir. Total epidemial hücre topluluğunun yaklaşık %2-4'ünü oluştururlar. Sayıları milimetrede 500-1000 arasında değişmektedir (24). Işık mikroskopunda Hematoksilen-Eozin boyasıyla çok iyi ayırt edilmemektedirler. Yaklaşık 12µm çapındadırlar. Soluk asidofilik sitoplazmaları ve koyu boyanan düzensiz biçimli çekirdekleri vardır. Özel boyalar ile boyandıklarında dendritik oldukları görülmektedir (25), (Şekil 1).

Enzimatik ve histokimyasal özellikleri

Langerhans hücreleri deri ve diğer dokularda ATPaz reaksiyonu, çinko-iodit osmium özel boyası ve diğer histokimyasal, immünohistokimyasal tekniklerle ayırt edilebilirler (25-31).

LH'leri, makrofajlar için tipik olan nonspesifik asetat esteraz (ANAE) ve asit fosfataz ile zayıf boyanma gösterirlerken, tersine ATPaz ile kuvvetli pozitif boyanırlar. Ayrıca makrofajlarda bulunan lizozim, alfa 1 anti-tripsin ve alfa 1 antikimotripsin gibi enzim aktiviteleri göstermemektedirler (25,26).

Formalinle tespit edilmiş ve parafine gömülmüş dokular S-100 proteini ile boyanınca kolayca gözlenirler (27). S-100 proteini malign melanositler ve epitelyal



Şekil 1. OKT-G monoklonal antikor ile boyanan kesitte, epidermin supra bazal bölümünde, dendritik yapıdaki Langerhans hücreleri koyu renkli olarak seçilmektedir. E: Epidermis, LH: Langerhans hücresi. Karşıt boya: hematoksilen, X 160. (A. Can izniyle, ref:29).

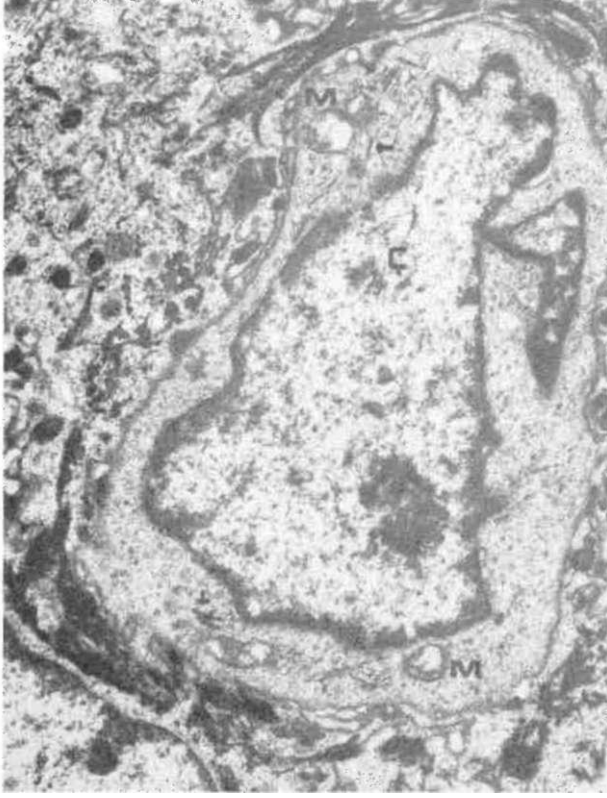hücreler gibi çeşitli hücre tiplerinde de pozitif reaksiyon vermektedir. LH'lerinin yerleşim yerleri ve dendritli yapıları göz önüne alındığında doğru tanımlama yapılabilmektedir. Elektron mikroskopunda immünohistokimyasal olarak S-100 proteini ile boyanan dendritli hücrelerin LH oldukları gösterilmiştir (28).

Peroksidaz ya da Fluoreseinle işaretli monoklonal antikorlar kullanılarak LH ve öncüleri, yüzeylerinde bulunan OKT-G antijeni ve HLA-DR antijeni immünohistokimyasal işaretlenerek ayırt edilebilmektedirler (29,30). Ayrıca altınla işaretlenerek skanning elektron mikroskopda Langerhans hücrelerinin immün fenotipleri gösterilmiştir (31).

Elektron mikroskopik özellikleri

Langerhans hücreleri, EM'da sitoplazmalarında gözlenen tipik Birbeck ya da Langerhans hücre granülleriyle kolayca tanınırlar. Sitoplazmaları açık renklidir. Çekirdek düzensiz, sınırları kıvrıntılı, oldukça koyu renklidir. 1-3 adet çekirdekçik içerir. Çekirdek biçim yönünden hücreden hücreye değişiklik gösterir. LH'leri tonofilaman, melanozom ve desmozom içermezler. Sitoplazmada orta sayıda mitokondriya, sıklıkla belirgin Golgi aygıtı, paralel düzenlenme gösteren az gelişmiş garüllu endoplazma retikulumu bulunur. Genellikle fagositik vakuoller ve büyük lizozomlar gözlenmez, az sayıda küçük lizozomlar Golgi aygıtına yakın yerleşmiştir. Sitoplazmada hücreye özelliğini veren, değişen sayıda tipik granüller vardır. Çubuk ya da tenis raketi biçimindeki bu granüller sitoplazmada gelişigüzel dağılmıştır. Bazen Golgi bölgesine yakın olarak daha çok görülürler ve nadiren Golgi aygıtı membranlarıyla devamlılık gösterdikleri saptanmıştır. Paralel düzenlenme gösterebilirler (32), (Şekil 2).

Bazı LH'leri çok sayıda 10 nm kalınlığında flamanlar içerebilir. Bunların immünohistokimyasal yöntemlerle vimentin oldukları belirlenmiştir. Özellikle Histiositosis X vakalarında flamanlarda artma olduğu saptanmıştır (33).



Şekil 2. Normal deride bir Langerhans hüresinin elektron mikrografı. Ç: Çekirdek, M: mitokondriyon;1 -: Birbeck granülleri. Boya: Sato, X 16450. (A.N. Çakar izniyle, ref. 19).

Langerhans hücre granülleri (Birbeck granülleri)

Bu granüller, Langers hücreleri için tipik ve tanımlayıcıdır. EM'da çubuk ya da tenis raketi biçiminde görülürler. Genellikle 15-50 nm uzunluğunda, 4 nm enindedirler. Orta bölümlerinde daha koyu renkte boyanmış, uzunluğuna bir çizgi içerirler. Bu çizgi, kendi içinde 9 nm'de bir enine çizgilenmeler göstermektedir. Bazı LH granüllerinin hücre zarıyla ilişkili oldukları görülmüştür. Bu granüllerin fonksiyonları henüz kesin olarak bilinmemektedir (32,33).

Granüllerin oluşmaları hakkında iki farklı görüş ileri sürülmüştür;

1. Endositotik organel teorisi: Bu teoriye göre granüller hücre zarından oluşmaktadır. Bu, oldukça kabul edilen bir görüştür. Ishii ve arkadaşları LH granüllerinin 4 basamakta oluştuğunu göstermişlerdir (34). 1. aşamada hücre zarında kaplı bir vezikül oluşur. 2. aşamada bu vezikülle ilişkili olarak hücre zarında eldiven parmağı şeklinde bir çöküntü gelişir, 3. aşamada parmak biçimli uzantı uzunluğuna büyürken, içinde tipik granül şekli oluşmaya başlar. 4. aşamada kaplı vezikül Birbeck granülünden ayrılır ya da yapısına katılır. Bu araştırmacıların gözlemleri Hashimoto ve Tarnovskî'nin endositotik köken teorisine dayanmaktadır (35),

2. Salgı organeli teorisi: Bu teoriye göre granüller Golgi aygıtından köken almaktadırlar, ultrastrüktürel olarak granüllerin Golgi aygıtı membranlarıyla yakın ilişkide olması bu teörinin ortaya çıkmasına neden olmuştur (32).

Birbeck granülleri her ne kadar LH'leri için tipik iseler de Histiositosis X, saçlı hücreli lösemi, bazı monositik lösemilerde bu granüllere benzer yapılar görülebilmektedir (36). Ayrıca bir araştırmacı grubu da lenfositik lösemide benzer oluşumları gözlemişlerdir (37). Normal akciğer dokusunda LH gösterilememesine karşın, öncüllerinin bulunduğu düşünülmektedir. Akciğer Histiositosis X hastalığında çok fazla sayıda bulunurlar. Diğer intersitisiyel akciğer hastalıklarında ve kanserlerinde arttığı gösterilmiştir. Sigara içen insanların akciğerlerinden alınan bronkoalveolar lavajda LH'lerinin varlığı gösterilmiştir (38).

Langerhans hücrelerinin fonksiyonları

1960'larda Billingham ve Silvers LH'lerinin immünojenik fonksiyonları olabileceğini ileri sürmüşlerdir (10), Hücrelerin fonksiyonlarını açıklayan bu teoriler ancak on yıl sonra kabul edilmeye başlanmıştır. Bu teoriler, insanlarda ve kobaylarda dinitrokloro benzen (DNCB) ile derinin sensitize edilmesinden sonra oluşturulan alerjik kontakt dermatitte, LH'leri ve lenfositler arasındaki yakın ilişkinin ultrastrüktürel olarak gözlenmesine dayanmıştır (39). Bu benzerlik allerjik olmayan, mekanik uyarı ile başlatılan iltihabi dermatitte gözlenmemiştir. Bu gözlemler, LH'lerinin derinin gecikmiş tip aşırı duyarlılık reaksiyonlarının indüksiyon fazında önemli rol oynayabileceklerini düşündürmüştür. Daha sonra LH'lerinin yüzeylelerinde makrofaj ve monositlerde gösterilmiş olan IgG'nin Fc kısmına ve C3 için reseptörler bulunmuştur ve LH fonksiyonunda cevapsız kalan soruları çözmeye yönelik çalışmalar artmıştır (12,13).

Bugün için Langerhans hücrelerinin T lenfositlerine antijen sunucu özellikleri olduğu ve fagositik olmadıkları bilinmektedir. Derinin aşın duyarlılık reaksiyonlarında allerjinin bağlandığı hücreler olarak görev görürler. Bu reaksiyonla ilgili immün kompleksin hedef hücreleridir. LH'lerinin makrofajlar gibi antijene özgül T lenfosit çoğalmasını uyarabildikleri invitro olarak gösterilmiştir (40). Ayrıca, LH'lerin interleukin-1 salgıladıkları ve allogeneic ve syngeneic lökosit reaksiyonlarını da stimüle ettikleri gösterilmiştir (41). Son çalışmalar, bu hücrelerin sitotoksik T lenfositlerin topluluğunda kritik yardımcı hücreler olarak rol oynadıklarını desteklemektedir. AIDS'li hastaların derilerinden alınan biopsilerde LH yüzeylelerindeki HLA-DR antijenlerinde sayıca azalma saptanmıştır ve bu hastalarda LH'lerinin sitotoksik T lenfositin olası hedef hücreleri olabileceği düşünülmüştür. Bu durumun AIDS patogenezisinde önemli olduğu vurgulanmıştır (9).

Langerhans hücreleri deri yoluyla gelen allerjenlerle birleşir ve bunları dermal lenfatikler aracılığıyla taşıyarak T Bağımlı bölgelere (lenf folliküllerinin parakortikal bölgeleri, dalakta peri arteriolar lenfatik kılıf, Ummusun medullası) iletirler. Bu fonksiyonu yaparken LH'lerin kendilerinin biçim değiştirerek dermal lenfatiklere geçtikleri ileri sürülmüştür. Allerjenle birleşen Langerhans hücresinin membranı kalınlaşmakta ve peçeli hücre (veiled cell) adını almaktadır. T-bağımlı bölgeye atnjeni getirdikten sonra interdigitating hücrelere dönüştüğü düşünülmektedir. Kontakt dermatitde LH'leri allerjen ya da immün kompleksle tahrip edilmekte ve bu fonksiyon bozulmaktadır (42).

LH fonksiyonlarını açıklayan tüm veriler, bu hücrelerin deri ile ilişkili immün cevabın afferent kolunda, ke-

sin olarak periferik antijen sonucu olduklarını kanıtlamaktadır.

Dolaşan T lenfositler, dermal makrofajlar, derinin mikro çevresi ile Langerhans hücrelerinin hepsi birlikte deri ile ilişkili lenfoid doku'yu (SALT) oluşturmaktadırlar (8,43). Bunların eksojen (dışarıdan gelen) ya da endojen (tümörlerle ilişkili) antijenlere karşı gecikmiş tip aşırı duyarlılık reaksiyonunun indükatif fazında önemli rolleri vardır. Bütün bu araştırmalara karşın hala cevapsız kalan sorular vardır, insanlarda Langerhans hücrelerinin dağılımı henüz yeterince bilinmemektedir, ayrıca bu alanlarda hücre topluluklarının kökenleri ve lokal hareketleri hakkında bilgiler yetersizdir. Bu hücrelerin immünojenik fonksiyonlarının da aydınlatılması için daha çok araştırmaya ihtiyaç vardır.

1. Langerhans P. Über die nerven der menschlichen haut. Virchows Arch (Pathol Anat) 1868; 44:325-37.
2. Birberck MS, Breathnach AS, Evarall JD. An electron microscopic study of basal melanocyte and high level clear cell (Langerhans cell) in vitiligo. J Invest Dermatol 1961; 37:51-64.
3. Basset F, Turiaf J. Identification par la microscopie electronique des articules de nature probablement viral dans les liasons granulomateuses d'une histocytosis X pulmonaire. CR Acad Sci Paris 1965; 261:3701-3.
4. Silberberg I, Baer RL, Rosenthal SA. The role of Langerhans cells in allergic contact hypersensitivity. A review of findings in man and guinea pigs. U Invest Dermatol 1976; 66:210-4.
5. Stingl G, Tamaki K, Katz SJ. Orijin and function of epidermal Langerhans cells, immunol Rev 1980; 53:149-74.
6. Wolff K, Stingl G. The Langerhans cell. J Invest Dermatol (Suppl) 1983; 80:17-21.
7. Murphy GF. Cell membrane glycoproteins and Langerhans cells. Hum Pathol 1985; 16:103-12.
8. Ruco LP, Uccini S, Baroni CD. The Langerhans cells. Allergy 1989;44:27-30.
9. Belisto DV, Sanchez MR, Baer RL, et al. reduced Langerhans cell 1a antigen and ATPase activity in patients with the acquired immunodeficiency sendrome. N Engl J Med 1984; 310:1279-81.
10. Billingham RE, Silvers WK. The melanocytes of mammals. Q Rev Biol 19690; 35:1-7.
11. Katz SI, Tamaki K, Sachs DH. Epidermal Langerhans cells are derived from cells originating in bone marrow. Nature 1979; 282:324-30.
12. Stingl G, Wolff-Schreiner EC, Pilcher WJ, Gschnait F, Wolff K. Epidermal Langerhans'cells bear Fc and C3 reseptors. Nature 1977;268:245-6.
13. Murphy GF, Bhan AK, Sato S. Characterization of Langerhans cells by the use of monoclonal antibodies. Lab Invest 1981; 45:465-70.
14. Rowden G, Lewis NC, Sullivan AK. 1a antigen expression on human Langerans cells. Nature 1977; 268:247-54.
15. Wood GS, Morhenn VD, Butcher EC, Kosek J. Langerhans cells react with panleukocyte monoclonal antibody. Ultrastructural documantation using a live cell suspension immunoperoxidase technique. J Invest Dermatol 1984; 82:322-46.
16. Murphy GF, Massadi D, Fonferko E, Hancock WW. Phenotypic transformation of macrophages to Langerhans cells in the skin. An J Pathol 1986; 123:401-8.
17. Miyauchi S, Hashimoto K. Mitotic activities of normal epidermal Langerhans cells. J invest dermatol 1989; 92:120-1.
18. Murphy GF, Bhan AK, Harrist TJ, Mihm MC Jr. In situ identification of TG-pozitive cells in normal dermis by immunoelectromicroscopy. Br J Dermatol 1983; 108:423.
19. Kürkçüoğlu N, Çakar N, Allı N. Paterji pozitif Behçet hastalarda epidermal Langerhans hücrelerinin incelenmesi. Doğa. Tr J Med Sci 1990; 14:98-105.
20. Foster A, Holbrook KA, Farr AG. Ontogeny of Langerhans'cells in human embriyonic and fetal skin, j Invest Dermatol 1986; 86:240-3.
21. Penneys NS, Stoer C, Buck B, et al. Langerhans' cells in fetal and newborn skin and newborn thymus. Arch Dermatol 1984; 120:1082.
22. Figueroa CD, Caorsi I. Ultrastructural and morphometric study of the Langerhans cell in the normalhuman exocervix. J Anat 1980; 131:669.
23. Schmitt DA, Hanau D, Cazenave JP. Isolation of epidermal Langerhans cells. J Immunogenetics 1989; 16:157-68.
24. Fawcett DW. A textbook of histology. Skin, Langerhans cells. Philadelphia: WB Saunders Company, 11 th Ed, 1988:373.

25. Wood GS, Turner RR, Shiurba RA. Human dendritic cells and macrophages. In situ and immunophenotypic definition of subsets that exhibit specific morphological and microenvironmental characteristics. *Hum Pathol* 1984; 15:826.
26. Reid CDE, Fryer PR, Clifford C, Kirk A, Tikerpae, Knight SC. Identification of Hematopoietic progenitors of macrophages and dendritic Langerhans cells (DL-CFU) in human bone marrow and peripheral blood. *Blood* 1970; 76:1139-49.
27. Cocchia D, Michetti F, Donato R. Immunochemical and Immunocytochemical localization of S-100 antigen in normal human skin. *Nature* 1981; 294:85-7.
28. Takahashi K, Isobe T, Ohtsuki Y. Immunohistochemical localization of S-100 protein in human lymphoreticular system. *Am J Pathol* 1984; 116:497.
29. Can A. Using avidin-biotin horseradish peroxidase method for immunolabelling of Langerhans cells of skin. *J Ankara Med School* 1990; 12:325-30.
30. Maruyama T, Tanaki S, Bozoky B, Kobayashi F, Uda H. New monoclonal antibody that specifically recognizes murine interdigitating and Langerhans cells. *Lab Invest* 1989; 61:98-107.
31. Manara GC, Soligo D, Lamberthenghi-Deliliers G, Ferrari C, Panfilis G. Immunogold scanning electron microscopy applied to the study of Langerhans cells immunophenotype. *Dermatológica* 1990; 180:141-5.
32. Leeson TS, Leeson CR, Páparo AA. *Text-Atlas of Histology. Skin, Langerhans cells*. Philadelphia: WB Saunders Company, 1988:373.
33. Lever FW. *Histopatology of the skin. Langerhans cells*. Philadelphia: JB Lippincott Company, 6 th Ed. 1983:4-43.
34. Ishii M, Terao Y, Kitajima J, Hamada T. Sequential production of Birbeck granules through adsorptive pinocytosis. *J Invest Dermatol* 1984; 82:28-33.
35. Hashimoto K, Tarnowski WM. Some new aspects of the Langerhans cell. *Arch Dermatol* 1968; 97:450.
36. Hammar SP, Bockus D, Remington F. Autologous red blood cell and platelet engulfment in hairy cell leukemia. *Ultrastruct Pathol* 1982; 3:243.
37. Hammar S, Bockus D, Remington F, Bartha M. The widespread distribution of Langerhans cells in pathologic tissues. An ultrastructural and immunohistochemical study. *Hum Pathol* 1986; 17:894-907.
38. Challet S, Soler P, Dournovo P. Diagnosis of pulmonary histiositosis X by immunodetection of Langerhans cells in bronchoalveolar lavage fluid. *Am J Pathol* 1981; 115:225.
39. Stingl G, Katz SI, Clement L. Immunologic functions of labearing epidermal Langerhans cells, *J Immunol* 1978; 121:2005.
40. Braathen LR, Thorsby E. Studies on human epidermal Langerhans cells. I. Allo-activating and antigen-presenting capacity, *Scand J Immunol* 1980; 11:401 -5.
41. Sauder DN, Dinarello CA, Morehenn VB. Langerhans cell production of interleukin-1. *J invest Dermatol* 1984; 82:605.
42. Silberberg-Sinakin I, Gigli I, Baer RL. Langerhans cells: Role in contact hypersensitivity and relationship to lymphoid dendritic cells and to macrophages. *Immunol Rev* 1980; 53:203-8.
43. Toews GB, Gergstresser PR, Streilein JW. Langerhans cells: Sentinels of skin-associated lymphoid tissue. *J Invest Dermatol* 1980; 75:78-83.